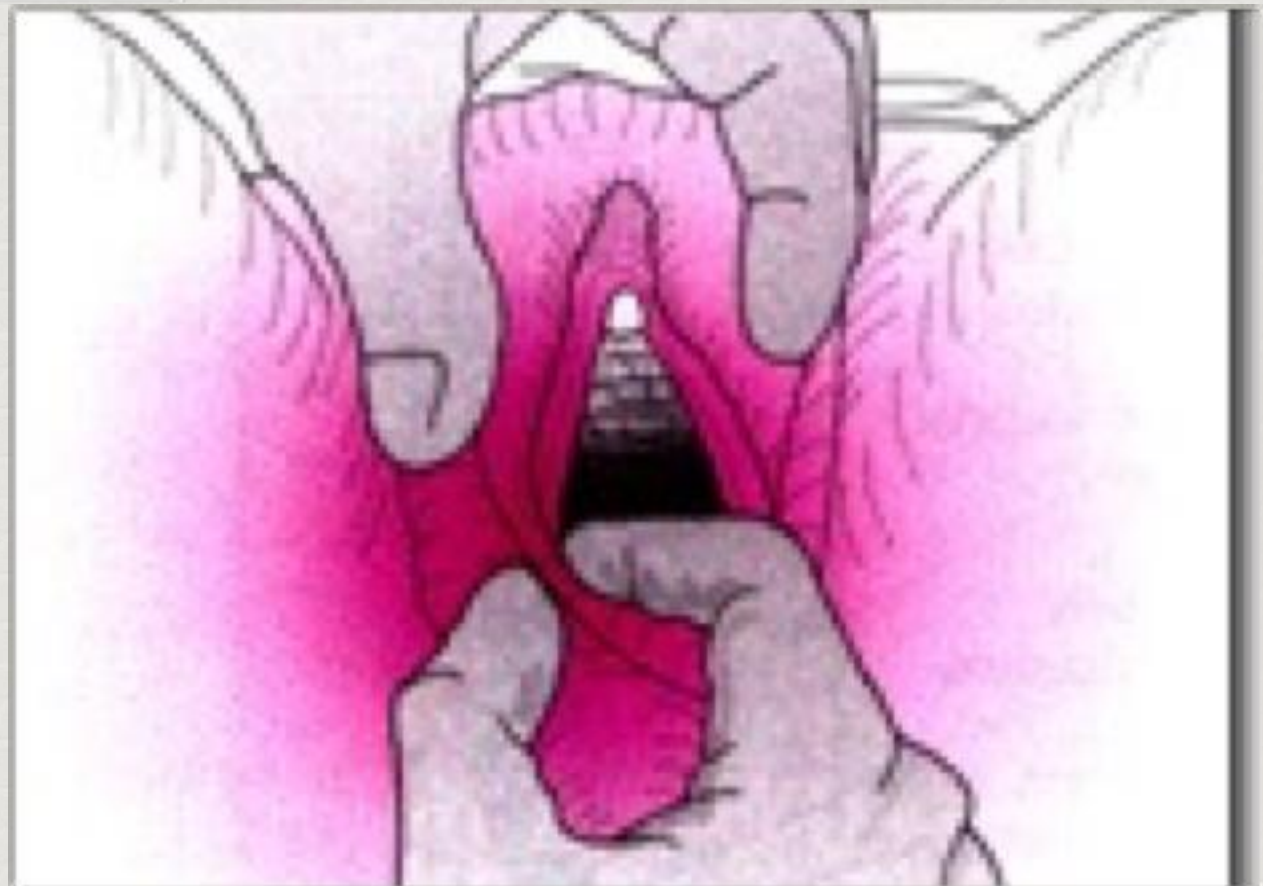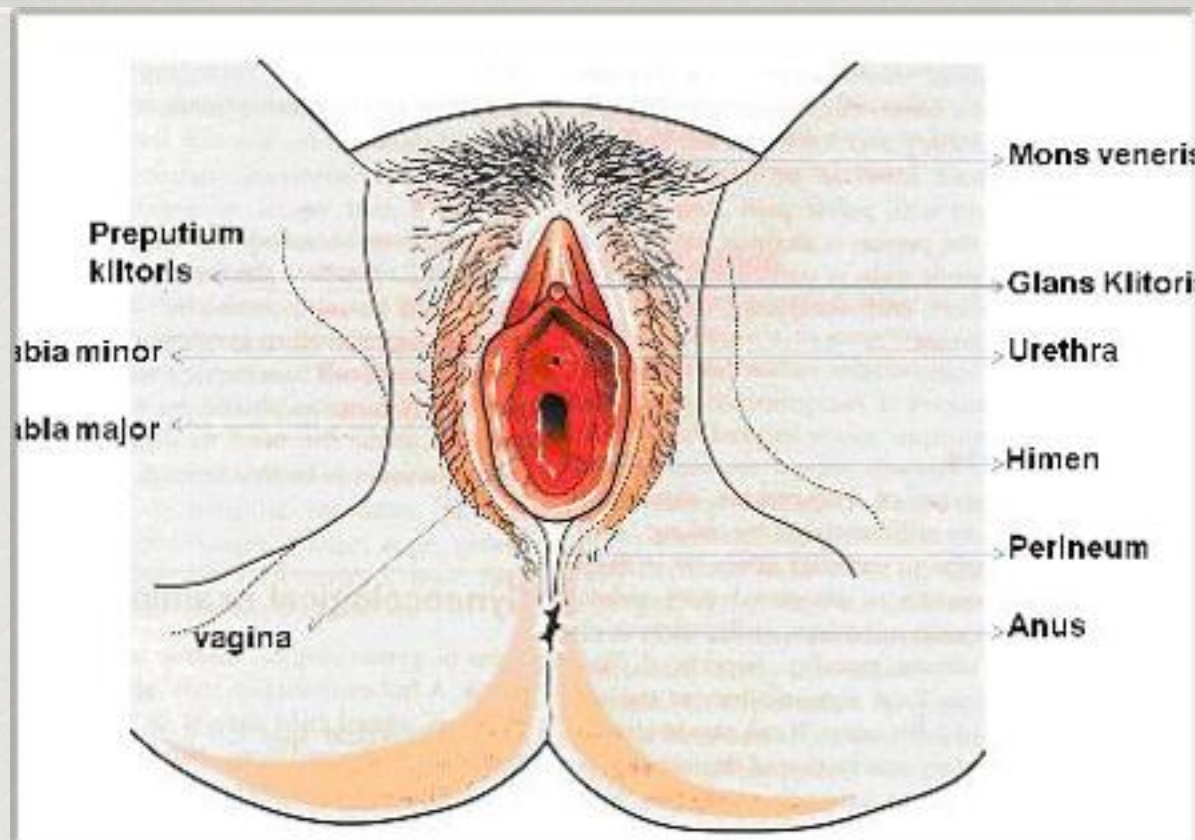


Pem Genitalia Eksterna

- *Inspeksi : perlu diperhatikan bentuk, warna, pembengkakan dari genitalia eksterna*
- *Apa ada darah, fluor albus*
- *Himen utuh atau tidak, klitoris normal atau tidak*
- *Pertumbuhan rambut pubis perlu diperhatikan*



Perabaan vulva dan perineum

- ✿ *Perabaan glandula bartholini*
- ✿ *Apa ada bartholinitis, abses, kista*
- ✿ *Dlm keadaan normal glandula Bartholini tdk dpt diraba*

