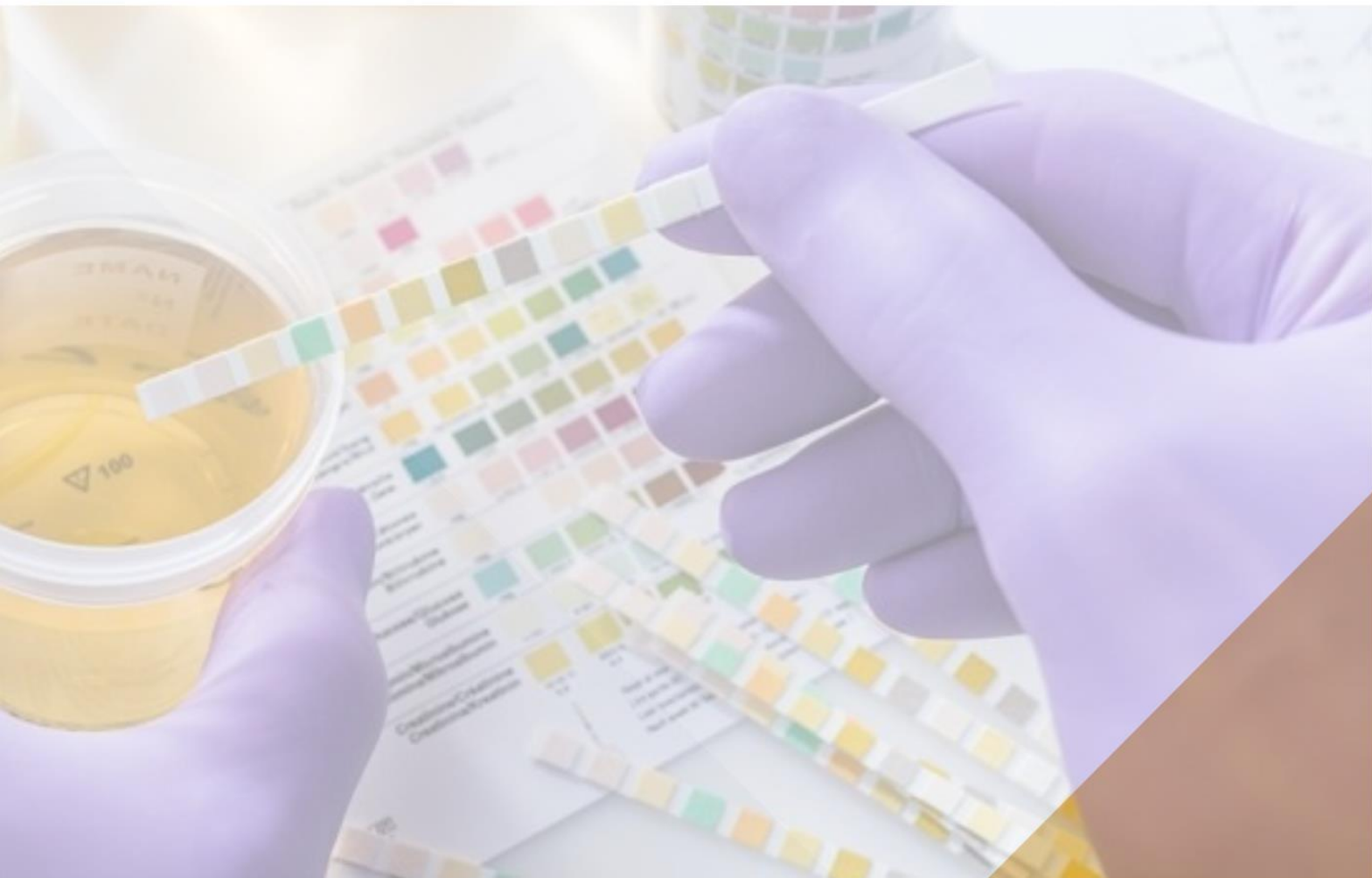



UMM

www.umm.ac.id

PETUNJUK PRAKTIKUM URINALISA BLOK URO REPRO 1



**LABORATORIUM BIOMEDIK
FAKULTAS KEDOKTERAN
UINVERSITAS MUHAMMADIYAH MALANG
2022**

MODUL PRAKTIKUM URIN LENGKAP I & II

Penulis: dr. Diah Hermayanti, SpPK; Dr.dr. SM. Agustini, SpPK

I. Tingkat Kompetensi Keterampilan

Berdasarkan standar kompetensi dokter yang ditetapkan oleh KKI tahun 2020, maka tingkat kompetensi pemeriksaan Urin Lengkap adalah seperti yang tercantum dalam tabel 1.

Tabel 1. Tingkat kompetensi ketrampilan pemeriksaan urin lengkap (KKI, 2020)

Jenis ketrampilan	Tingkat kompetensi
1. Urinalisis makroskopis	4
2. Glukosuria Benedict	4
3. Pemeriksaan dip stick	4
4. Pemeriksaan mikroskopis (sedimen urin)	4
5. Pemeriksaan kehamilan (tes plano)	4

Keterangan:

Tingkat kemampuan 1 Mengetahui dan Menjelaskan

Tingkat kemampuan 2 Pernah Melihat atau pernah didemonstrasikan

Tingkat kemampuan 3 Pernah melakukan atau pernah menerapkan di bawah supervisi

Tingkat kemampuan 4 Mampu melakukan secara mandiri

II. Tujuan Belajar Praktikum Urinalisis I (Blok Uropoetika Reproduksi I)

1. Mahasiswa mampu menjelaskan konsep pengetahuan tentang pemeriksaan Urin Lengkap
2. Mahasiswa mampu melakukan pemeriksaan :
 - a. Urinalisis makroskopis
 - b. Glukosuria Benedict
 - c. Pemeriksaan dip stick
 - d. Pemeriksaan mikroskopis (sedimen urin)
 - e. Pemeriksaan kehamilan (tes plano)

III. Tujuan Belajar Praktikum Urinalisis II (Blok Uropoetika Reproduksi II)

1. Mahasiswa mampu melakukan pemeriksaan urinalisis lengkap
2. Mahasiswa mampu menginterpretasi hasil pemeriksaan urin lengkap abnormal

IV. Prerequisite knowledge

Sebelum memahami konsep pemeriksaan Urin Lengkap, mahasiswa harus:

1. Memahami anatomi ginjal dan saluran kemih
2. Memahami fisiologi ginjal dan saluran kemih

V. Kegiatan Pembelajaran

1. Pada blok Uropoetika Reproduksi I, pembelajaran dilakukan dalam tahapan sebagai berikut:

Tahapan pembelajaran	Lama	Metode	Pelaksana/ Penanggung Jawab
Urinalisis makroskopis	2x 50 menit	Praktikum	DR.dr. SM. Agustini, SpPK dr. Diah Hermayanti, SpPK
Glukosuria Benedicht			
Pemeriksaan dip stick			
Pemeriksaan mikroskopis (sedimen urin)	2x 50 menit	Praktikum	DR.dr. SM. Agustini, SpPK dr. Diah Hermayanti, SpPK
Pemeriksaan kehamilan (tes plano)	2x 50 menit	Praktikum	DR.dr. SM. Agustini, SpPK dr. Diah Hermayanti, SpPK

2. Pada blok Uropoetika Reproduksi II, pembelajaran dilakukan sebagai berikut :

Tahapan pembelajaran	Lama	Metode	Pelaksana/ Penanggung Jawab
Pemeriksaan Urin kasus abnormal	2x 50 menit	Praktikum	DR.dr. SM. Agustini, SpPK dr. Diah Hermayanti, SpPK

VI. Sumber belajar

Hal-hal yang harus diperhatikan pada pemeriksaan Urin Lengkap adalah:

1. Persiapan dan pengambilan sampel urin
2. Identitas pasien dan sampel

Alat-alat dan Bahan yang dibutuhkan :

1. Urin
2. Botol penampung urin
3. Tabung urin
4. Penjepit tabung
5. Rak tabung
6. Pemanas bunsen
7. Sentrifus
8. Gelas obyek

9. Gelas penutup (cover glass)
10. Pipet
11. Mikroskop
12. Reagen benedict
13. Reagen carik celup urin
14. Cat stein helmer malbin
15. Kaset tes plano imunokromatografi

PROSEDUR PEMERIKSAAN URINALISIS

1. Pemeriksaan makroskopis urin

a. Volume urin

Volume urin diukur hanya pada pemeriksaan monitoring produksi urin, pemeriksaan protein urin 24 jam, dan pemeriksaan fungsi ginjal bersihan (klirens) kreatinin.

Produksi urine pada orang dewasa sehat sekitar 1500 ml/24 jam. Jumlah ini sangat bervariasi tergantung pada luas tubuh, intake cairan, kelembaban udara, suhu udara, dan tingkat metabolisme.

Gangguan produksi urin dapat terjadi, sebagai berikut :

- 1) Poliuria (volume meningkat). Poliuria sering dijumpai pada penderita diabetes melitus, diabetes insipidus, nefritis khronika, perbaikan edema.
- 2) Oliguria (volume berkurang) . Oliguria terjadi pada beberapa penyakit ginjal yang akut, keadaan dehidrasi, cirrhosis hepatic, dan lain-lain.
- 3) Anuria (tidak ada produksi urin) . Kondisi anuria dapat dijumpai pada keadaan gangguan sirkulasi (tek.darah sistol kurang dari 70 mmHg) seperti pada gagal ginjal akut.

b. Warna

Warna normal urin yaitu kuning muda/pucat . Warna kuning ini karena adanya zat urochrom. Warna urin ini bervariasi tergantung pada konsentrasi dan komposisi dari zat-zat kimia yang ada di urin. Urin yang pekat akan berwarna kuning lebih tua, demikian juga pada pasien yang dehidrasi. Sebaliknya, urin yang encer mempunyai warna kuning pucat. Warna urin juga dipengaruhi oleh jenis makanan yang dimakan, obat-obatan yang dikonsumsi, dan kondisi gangguan medis tertentu. (Lerma EV, 2015)

Beberapa penyebab perubahan warna urin, sebagai berikut :

- 1) Urin merah :
 - Makanan : bit, blakberi, buah naga

- Obat : propofol, chlorpromazine, thioridazine
 - Penyakit : infeksi saluran kemih (ISK), nephrolithiasis, hemoglobinuria (rhabdomyolysis), porphyrias)
- 2) Urin orange :
- Makanan : wortel, vitamin C
 - Obat : rifampicin, phenazopyridine
- 3) Urin hijau :
- Makanan : asparagus
 - Obat : Vitamin B, methylene blue, propofol, amitriptyline
 - Penyakit : ISK
- 4) Urin biru :
- Obat : methylene blue, indomethacin, amitriptyline, triamterene, cimetidine (intravenous), promethazine (intravenous)
 - Penyakit : blue diaper syndrome (tryptophan malabsorption)
- 5) Urin ungu :
- Kondisi medis : bakteriuria pada pasien dengan kateter (*purple urine bag syndrome*)
- 6) Urin coklat :
- Makanan : fava beans
 - Obat : levodopa, metronidazole, nitrofurantoin, primaquin, chloroquin, methocarbamol, senna
 - Kondisi klinis : *gilbert syndrome, tyrosinemia, hepatobiliary disease*
- 7) Urin hitam :
- Kondisi medis : alkaptonuria, malignant melanoma
- 8) Urin putih :
- Obat : propofol
 - Kondisi medis : chyluria, pyuria, kristal fosfat
- (Lerma EV, 2015)

Jernih : normal
Kuning muda : normal
Putih susu : pus (infeksi), zat lemak
Kuning terang : kelebihan Vitamin B
Orange : dehidrasi; obat tertentu, banyak makan wortel
Coklat : bilirubin, uribilin, obat-obat tertentu
Merah : darah, makan blackberry, obat tertentu, dll
Hijau : obat tertentu, zat warna makanan
Biru : obat tertentu, methylene blue

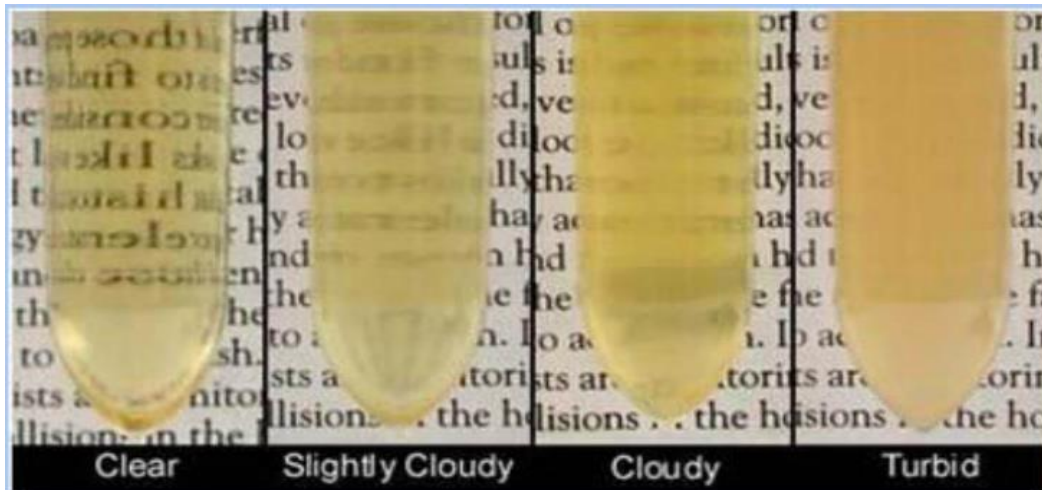Gambar 1. Peta Warna Urin (Sumber data primer)

c. Kejernihan

Pemeriksaan kejernihan urin bertujuan untuk menilai seberapa jernih urin. Kejernihan ini dipengaruhi oleh zat-zat yang berada dalam urin, seperti debris seluler, silinder, kristal, bakteri, atau proteinuria yang berat. Lendir vagina, sperma, dan sekresi prostat juga dapat mempengaruhi kejernihan urin. Kejernihan urin diklasifikasikan sebagai jernih, keruh ringan, keruh, dan sangat keruh. Urin yang normal dan baru (segar), biasanya jernih atau keruh ringan. (Lerma EV, 2015)

Kekeruhan pada urin dapat disebabkan karena :

- 1) amorf urat, warna putih-merah jambu, terdapat pada urine asam dan hilang pada pemanasan.
- 2) Fosfat amorf, hilang bila diberi asam
- 3) Darah , merah sampai coklat
- 4) Kuman-kuman biasanya tetap keruh setelah disaring/diputar.



Gambar 2. Berbagai macam tingkat kekeruhan urin (VPSHCS, 2009)

d. Bau

Urine yang masih baru biasanya baunya tidak keras, disebabkan oleh asam-asam yang mudah menguap. Dapat dipengaruhi oleh makanan. Setelah didiamkan agak lama berbau amoniak oleh karena pemecahan ureum. Aceton memberikan bau manis. Kuman-kuman menyebabkan bau busuk.

2. Pemeriksaan glukosuria Benedict

Pemeriksaan Benedict merupakan metode analisis untuk mendeteksi adanya gula yang bersifat pereduksi. Pemeriksaan ini bersifat kualitatif dengan melihat perubahan warna yang terjadi (Dahal P, 2022). Dewasa ini pemeriksaan Benedict terbatas penggunaannya, karena lebih praktis dan akurat dengan pemeriksaan urin carik celup yang dapat memeriksa banyak parameter di urin dalam waktu yang singkat. Pemeriksaan Benedict, dapat dipakai untuk mendeteksi glukosuria, dan monitoring pemberian insulin pada penderita diabetes melitus bila reagen carik celup tidak dijumpai.

Prinsip :

Natrium karbonat dalam reagen Benedict meningkatkan pH campuran larutan sampel-reagen. Di bawah kondisi basa yang hangat, gula pereduksi mengalami tautomerisme menjadi zat pereduksi kuat, enediol. Endiol ini mereduksi ion tembaga (Cu^{2+}) (hadir sebagai Tembaga Sulfat (CuSO_4)) dari reagen Benedict menjadi ion tembaga (Cu^+). Partikel tembaga hadir dalam bentuk Tembaga (I) oksida yang tidak larut atau tembaga oksida (Cu_2O) yang berwarna merah. Oksida tembaga berwarna merah ini diendapkan. Konsentrasi gula pereduksi dalam sampel berbeda dari intensitas dan bayangan warna campuran reaksi. Bayangan warna ini dapat digunakan untuk memperkirakan konsentrasi gula pereduksi dalam sampel. Warna dapat bervariasi dari kehijauan ke kuning ke oranye-merah ke merah bata. Ketika konsentrasi gula pereduksi meningkat, warna secara

bertahap berubah dari kehijauan menjadi kekuningan, oranye, menjadi merah bata. (Dahal P, 2022)

Reagen Benedict :

CuSO ₄ 5 aq	17,3
Na-sitrat	173
Na- carbonat	100
Aquadest ad	1000 ml


Prosedur pemeriksaan:

- 1) Pipet sebanyak 5 ml reagen ke dalam tabung reaksi, tambahkan 8 tetes urine
- 2) Jepit tabung tersebut, dan panaskan dengan bunsen api kecil sampai mendidih, atau masukkan dalam penangas air dengan air mendidih selama 5 menit.
- 3) Setelah mendidih, dinginkan, dan amati perubahan warna yang terjadi.
- 4) Pembacaan hasil :
Negatif : tetap biru atau hijau jernih (tidak ada gula pereduksi)
+ 1 : keruh warna hijau (trace / sedikit gula pereduksi, <1 g%)
+ 2 : Kuning kehijauan dengan endapan kuning (gula pereduksi 1-1,5 g%)
+ 3 : kuning kemerahan dengan endapan kuning merah (gula pereduksi, 1,5-2 g%)
+ 4 : merah jingga sampai merah bata (gula pereduksi >2 g%)

(Dahal P, 2022)

Kelemahan :

- Hasil positif palsu dapat disebabkan reaksi dengan obat-obatan seperti penisilin, isoniazid, streptomisin, salisilat, dan asam p-aminosalisilat.
- Bahan kimia dalam urin seperti kreatinin, asam askorbat, dan urat menghambat reaksi Benedict.
- Konsentrasi gula pereduksi yang tepat tidak dapat diukur; hanya perkiraan nilai semikuantitatif yang dapat ditunjukkan.
- Memerlukan pengujian lebih lanjut untuk identifikasi karbohidrat. (Dahal P, 2022)



Gambar 3. Pemeriksaan Glukosa urin Metode Benedicht (Sumber data primer)

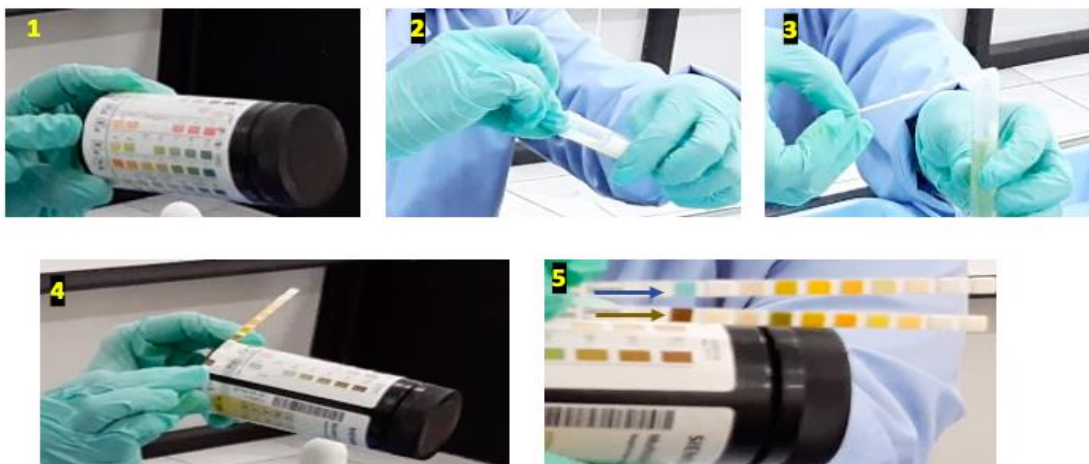3. Pemeriksaan carik celup urin (*Urine dip stick test*)

Pemeriksaan ini telah banyak digunakan menggantikan pemeriksaan kimiawi urin konvensional. Pemeriksaan dilakukan pada urin sebelum disentrifus. Pembacaan hasil pemeriksaan dapat dilakukan secara visual, ataupun dengan alat reading.


Prosedur pemeriksaan :

- a. Jangan menyentuh area tes, kecuali pada bagian pita identifikasi (ID).
- b. Celupkan pita carik celup sebagai berikut :
 - Celupkan seluruh area stik pemeriksaan pada urin.
 - Segera angkat, dan sentuhkan (geser) tepi stik ke pinggir wadah urin untuk membuang kelebihan urin.
 - Letakkan di atas tissue, yang juga dapat menyerap kelebihan urin.
- c. Baca hasil pemeriksaan sesuai waktu yang telah ditentukan, dengan jalan membandingkan dengan tabel warna yang telah tersedia di botol. Pembacaan juga dapat dilakukan menggunakan alat reading.
- d. Perubahan warna yang terjadi sesuai dengan kadar bahan yang diperiksa.

(Siemens, 2022)



Gambar 4. Foto pemeriksaan carik celup. 1, Tabung penyimpanan reagen sekaligus tabel warna; 2, Carik celup dicelupkan pada urin; 3, Tiriskan kelebihan urin; 4, Baca perubahan warna sesuai waktu pembacaan; 5. Pada pemeriksaan ini nampak perubahan warna pada glukosa, yaitu glucosuria +4 (panah biru : sebelum dicelup, panah coklat : perubahan warna glukosa setelah dicelup) (Sumber data primer)



Gambar 5. Tabel warna Carik Celup Urin (Siemens^R)



Gambar 6. Alat otomatis Pembacaan Tes Carik Celup Urin (Sumber data primer)

Parameter pemeriksaan urin carik celup

1) Berat jenis/BJ (*Specific Gravity*)

Berat jenis adalah pengukuran konsentrasi urin yang menggambarkan kemampuan ginjal untuk memekatkan urin. Berat jenis adalah perbandingan jumlah zat terlarut dalam urin dibandingkan dengan air murni. Berat jenis juga dapat digunakan sebagai perkiraan kasar osmolalitas urin. Untuk setiap kenaikan berat jenis sebesar 0,001 di atas 1, osmolalitas urin meningkat sekitar 30-35 mosmol/kg. Misalnya, berat jenis urin 1,010 biasanya sesuai dengan osmolalitas urin sekitar 300-350 mosmol/kg. Namun, dalam pengaturan zat seperti glukosa dan media radiokontras, berat jenis meningkat lebih dari osmolalitas urin. (Lerma EV, 2015)

Prinsip:

Metode strip reagen yang umum tersedia memiliki tiga komponen utama: polimetilvinil eter/asam maleat, bromotimol biru, dan buffer. Ketika berat jenis tinggi, pKa polielektrolit menurun dan pH turun, mengakibatkan perubahan warna indikator. Perubahan warna tersebut sesuai dengan nilai berat jenis. Nilai berat jenis berkisar antara 1,010 – 1,025

Keterbatasan :

- Urin yang mengandung buffer alkalin tinggi, akan menyebabkan hasil BJ yang rendah.
- Urin dengan konsentrasi protein tinggi (100-750 mg/dl), BJ cenderung meningkat. (Siemens insert kit)

2) pH

pH urin adalah ekspresi dari konsentrasi proton dalam urin. Meskipun jumlah proton bebas yang diekskresikan hanya menyumbang sebagian kecil dari sekitar 80 mEq asam yang diekskresikan rata-rata orang setiap hari, proton bebas menentukan kerja mekanisme titrasi asam dan mekanisme ekskresi amonium, yang bersama-sama bertanggung jawab atas sebagian besar yang asam yang diekskresikan. Ketika pH urin tinggi, ada sedikit akseptor proton dalam urin dan difusi nonionik NH_3 , ke dalam lumen tubulus yang terhambat. Ketika pH rendah, fosfat dan zat terlarut lainnya secara efisien menerima proton dan difusi NH_3 ke dalam lumen tubulus akan difasilitasi. Biasanya, urin dapat diasamkan hingga nilai pH 5,2 atau kurang. Kegagalan untuk mengatur pH ini seperti pada asidosis sistemik, mengindikasikan adanya asidosis tubulus ginjal parsial atau lengkap. Infeksi bakteri dengan organisme pemecah urea dapat menyebabkan peningkatan pH urin, jadi jika urin segar memiliki leukosit, bakteri, dan pH tinggi, diperkirakan disebabkan oleh spesies *Proteus*. (Bakteri lain dapat memecah urea tetapi tidak menyebabkan infeksi saluran kemih.) (Roxe DM, 1990)

Prinsip:

pH ditentukan dengan dua indikator methyl red dan bromothymol blue. Kombinasi ini menghasilkan perubahan warna yang terjadi mulai dari oranye ke hijau, sampai biru, pada pH 5-8,5.

pH orang normal dapat berkisar antara 4,6 – 8,0

(Siemens insert kit)

Keterbatasan :

Urin yang terlambat diperiksa dan mengandung bakteri, menyebabkan bakteri berkembang biak dan merubah pH menjadi alkali (pH >8), biasanya disebabkan oleh perubahan urea menjadi amonia. (Siemens insert kit)

3) Glukosa

Glukosa yang ada dalam urin disebut glukosuria. Paling sering, ini menunjukkan diabetes mellitus tetapi juga sering terlihat pada kehamilan. Hal ini disebabkan baik kadar glukosa darah tinggi atau penurunan konsentrasi ambang ginjal. Ketika kadar

glukosa darah melebihi sekitar 180 mg/dL, tubulus proksimal menjadi kewalahan dan tidak dapat menyerap kembali kelebihan glukosa. Akibatnya, glukosa kemudian diekskresikan dalam urin. Selain itu, karena tes dipstick urin hanya mendeteksi keberadaan glukosa, tes kualitatif Clinitest dan Benedict harus digunakan untuk pasien dengan dugaan gangguan metabolisme bawaan. (Lerma EV, 2015)

Prinsip:

Penentuan glukosa berdasarkan reaksi ensimatik bertahap. Enzim pertama Glucose oxidase mengkatalisa oksidasi glukosa menjadi asam glukonat dan hydrogen peroksida. Enzim kedua Peroksidasemengkatalisa reaksi hydrogen peroksida dengan potasium iodide mengoksidasi kromogen menjadi warna mulai dari hijau sampai coklat. Kelebihan metode ini adalah gula yang lain (laktosa, fruktosa, galaktosa, pentosa) tidak bereaksi dengan glucose oxidase. (Siemens insert kit)

Keterbatasan:

Hasil pemeriksaan rendah palsu dapat disebabkan oleh kadar yang tinggi dari Ascorbid acid (vitamin C) dan obat salisilat, serta zat keton.

Positif palsu dapat disebabkan oleh sisa – sisa deterjen yang mengandung peroksida atau bahan oksidator kuat lainnya pada botol penampung urin. (Siemens insert kit)

4) Keton

Keton dalam urin tidak normal. Keton terakumulasi ketika karbohidrat tidak mencukupi dan tubuh harus mendapatkan energinya dari metabolisme lemak. Aseton, asam asetoasetat, dan asam B-hidroksibutirat adalah keton yang umum terbentuk. Ketonuria dapat terlihat pada diabetes yang tidak terkontrol, ketoasidosis diabetikum, olahraga berat, kelaparan, muntah, dan kehamilan. (Lerma EV, 2015)

Prinsip :

Pemeriksaan ini berdasar pada perubahan warna dari *buff-pink* (negatif) sampai merah marun bila acetoacetic acid bereaksi dengan nitroprusid. (Siemens insert kit)

Keterbatasan :

Pemeriksaan ini hanya sensitif untuk acetoacetic acid dan acetone, tetapi tidak bereaksi dengan keton betahydroxybutyric acid. (Siemens insert kit)

5) Protein

Nilai protein urin normal adalah kurang dari 150 mg/hari dan tidak terdeteksi menggunakan dipstick urin. Dipstick urin hanya mendeteksi adanya albumin dan tidak ada protein lain. Ketika nilai protein urin melebihi 300-500 mg/hari, hasil tes dipstick menjadi positif. Jadi, ini adalah tes yang sangat spesifik, tetapi tidak sensitif, untuk proteinuria. Hal ini sangat penting untuk diperhatikan pada pasien diabetes karena dipstick urin tidak sensitif terhadap mikroalbuminuria. Urin tidak boleh diuji dalam waktu 24 jam setelah studi kontras karena kontras (banyak agen radiokontras beryodium) dapat menghasilkan hasil positif palsu. (Lerma EV, 2015)

Prinsip :

Protein akan merubah warna dari beberapa indikator asam basa (3',3',5',5'-tetrachlorophenol- 3,4,5,6,-tetrabromosulfophtalein. (Siemens insert kit)

Keterbatasan :

Urin yang terlihat mata mengandung darah (hematuria) dapat menyebabkan positif palsu. (Siemens insert kit)

6) Leukosit

Adanya sel leukosit dalam urin (leukosituria) mengindikasikan adanya proses inflamasi, di mana infeksi merupakan penyebab yang tersering. Namun demikian inflamasi lainnya dapat menyebabkan leukosituria. Sel darah putih mengandung enzim yang dikenal sebagai esterase leukosit, yang dilepaskan ketika sel darah putih mengalami lisis. Biasanya, terlalu sedikit sel darah putih yang ada dalam urin untuk tes menjadi positif. Namun, ketika jumlah leukosit dalam urin meningkat, hasilnya menjadi positif. Hasil tes leukosit esterase positif menunjukkan piuria. Piuria biasanya menyiratkan ISK. Piuria steril terlihat pada nefropati analgesik dan ISK karena organisme yang tidak tumbuh dengan teknik kultur standar (misalnya, Chlamydia, Mycobacterium tuberculosis, Ureaplasma urealyticum). (Lerma EV, 2015)

Prinsip:

Enzim esterase yang terkandung dalam leukosit granulositik mampu mengkatalisa reaksi hidrolisis dari asam amino derivat pyrrol menjadi 3-hydroxy-5-phenyl pyrrole. Pyrrole ini kemudian bereaksi dengan garam diazonium untuk menghasilkan produk berwarna ungu. (Siemens insert kit)

Keterbatasan

Negatif palsu dapat disebabkan oleh : kadar glukosa yang meningkat (> 3 g/dl), cephalixin, cephalotin, kadar oxalic acid yang tinggi, tetracycline.

Positif palsu sering kali disebabkan oleh kontaminasi dari lendir vagina. (Siemens insert kit)

7) Nitrit

Pengujian nitrit bersifat sensitif, tetapi tidak spesifik, dalam mendeteksi ISK. Biasanya tidak ada nitrit yang terdeteksi dalam urin. Nitrat urin diubah menjadi nitrit oleh bakteri dalam urin. Hasil nitrit positif menandakan bahwa bakteri yang mampu melakukan konversi ini (misalnya, *Escherichia coli*, *Klebsiella*, *Proteus*, *Enterobacter*, *Citrobacter*, *Pseudomonas*) ada di saluran kemih. Namun, beberapa bakteri tidak mampu mengubah nitrat menjadi nitrit (misalnya, *Staphylococcus*, *Streptococcus*, *Haemophilus*), dan bakteri ini mungkin masih ada di saluran kemih meskipun hasil tesnya negatif. Oleh karena itu, tes positif menunjukkan ISK (biasanya karena *Enterobacteriaceae*), tetapi hasil tes negatif tidak mengesampingkan ISK. (Lerma EV, 2015)

Prinsip:

Nitrat bereaksi dengan aromatic amine sulfanilamide dalam medium buffer asam membentuk garam diazonium yang akan berikatan dengan 3-hydroxy-1,2,3,4-tetrahydro -7,8-benzoquinoline membentuk warna azo. Intensitas warna merah ini sebanding dengan konsentrasi nitrit. (Siemens insert kit)

Keterbatasan:

Hasil yang negatif, tidak menyingkirkan adanya bakteriuria.

Negatif palsu dapat disebabkan oleh : pendeknya waktu inkubasi urin di kandung kemih, diet rendah nitrat (banyak pada sayuran), atau adanya mikroba patogen yang non-reduktif. (Siemens insert kit)

8) Urobilinogen

Bilirubin urin mungkin ada dalam jumlah rendah dalam urin. Bilirubin yang diekskresikan ke dalam usus dimetabolisme oleh bakteri dan membentuk urobilinogen. Urobilinogen direabsorpsi melalui sirkulasi portal dan sejumlah kecil diekskresikan dalam urin. Peningkatan kadar urobilirubin berhubungan dengan hemolisis berlebihan, penyakit parenkim hati, konstipasi, dan pertumbuhan bakteri

usus yang berlebihan. Penurunan kadar urobilirubin berhubungan dengan penyakit bilier obstruktif dan kolestasis berat. (Lerma EV, 2015)

Prinsip:

Pemeriksaan berdasarkan reaksi Ehrlich di mana p-diethylaminobenzaldehyde yang berhubungan dengan peningkatan warna bereaksi dengan urobilinogen dalam medium asam yang kuat untuk menghasilkan warna merah muda

Keterbatasan :

Kotak tes dapat bereaksi dengan bahan-bahan yang dapat bereaksi dengan reagen Ehrlich, seperti p-aminosalicylic acid dan sulfonamid. Reaksi wana yang atipik dapat disebabkan oleh p-aminobenzoic acid.

Negatif palsu dapat disebabkan oleh zat formalin, ataupun urobilinogen yang teroksidasi pada urin yang terkena matahari, dan urin yang berwarna merah (phenazopyridine).

9) Bilirubin

Bilirubin seharusnya tidak ada dalam urin. Pada kondisi hepatobilier obstruktif dan pada penyakit hati tertentu, seperti hepatitis, bilirubin terkonjugasi (larut dalam air) diekskresikan dalam urin. Seringkali, ini dapat terjadi sebelum perkembangan gejala klinis (yaitu jaundice). (Lerma EV, 2015)

Prinsip :

Pemeriksaan ini berdasarkan pada coupling bilirubin dengan diazotized dichloroaniline pada medium asam yang kuat yang menghasilkan warna tan. (Siemens insert kit)

Keterbatasan :

Indican (indoxyl sulfate) dapat memproduksi warna kuning-orange sampai merah, yang dapat mempengaruhi pembacaan hasil. (Siemens insert kit)

10) Darah

Pada urin yang normal, tidak dijumpai darah atau hemoglobin. Tes dipstick untuk darah mendeteksi aktivitas peroksidase sel darah merah. Jika terdapat lebih dari 3 sel darah merah, maka hasil tes dipstick urin positif untuk darah. Namun, dipstick urin tidak mendeteksi dari mana darah itu berasal. Hasil darah positif pada dipstick urin dapat menunjukkan hematuria, hemoglobinuria, mioglobinuria, hasil positif palsu, atau kontaminasi. Positif palsu dapat terlihat pada urin yang basa (pH >9), semen dalam

urin, dan urin yang terkontaminasi dengan zat pengoksidasi yang digunakan untuk membersihkan perineum. Selain itu, hasil positif juga dapat menunjukkan kontaminasi dengan darah dari sumber non-kemih, seperti wasir atau pendarahan vagina. (Lerma EV, 2015)

Prinsip :

Pemeriksaan ini berdasar pada peroxidase-like activity dari hemoglobin, yang mengkatalisa reaksi diisopropylbenzene dihydroperoxide dan 3,3',5,5'-tetramethylbenzidine. Rentang warna yang dihasilkan berkisar dari orange sampai hijau, pada kadar yang tinggi bisa sampai menghasilkan warna biru.

Bila hasil nampak sebagai bintik hijau, mengindikasikan adanya sel eritrosit yang utuh pada urin; bila warna hijau merata mengindikasikan adanya hemoglobin bebas. Tes ini juga sensitive terhadap myoglobin. Tes ini perlu dikonfirmasi dengan pemeriksaan mikroskopis. (Siemens insert kit)

Keterbatasan :

Negatif palsu dapat disebabkan oleh obat Captopril.

Positif palsu disebabkan oleh kontaminan yang bersifat mengoksidasi, seperti hipoklorit, ataupun oleh peroksidase microbial pada ISK.

Pemeriksaan ini tidak spesifik mendeteksi hematuria, tetapi juga dapat bereaksi dengan myoglobin (pada kerusakan otot), dan pada hemoglobinuria. (Siemens insert kit)

4. Pemeriksaan Mikroskopis Urin

Pemeriksaan mikroskopis sedimen urin yang seksama dapat memberikan informasi penting yang biasanya tidak tersedia saat menggunakan urinalisis dengan alat otomatis . Sangat penting, mengamati morfologi sel urin secara akurat, mengidentifikasi silinder seluler dan nonseluler, dan mengenali berbagai kristal endogen terkait obat , sehingga dapat memungkinkan diagnosis cepat penyakit ginjal akut atau kronis. (Cavanaugh C, 2018) Pemeriksaan mikroskopis ini dikerjakan setelah urin disentrifugasi dengan kecepatan tertentu, setelah itu supernatannya dibuang, dan diperiksa sedimen yang terbentuk di dasar tabung.

Langkah-langkah pemeriksaan sedimen urin sebagai berikut (JAMT, 2017) :

1) Prosedur membuat sedimen:

- Tuang 8 ml urin itu kedalam tabung sentrifus, kemudian disentrifus selama 5 menit dengan kecepatan 1500-2000 rpm.

- Tuangkan supernatannya, tinggalkan ½ ml.
- Lakukan resuspensi pada sedimen tersebut dengan mengocok pelan-pelan
- Pipet setetes dan letakkan pada gelas obyek, lalu tutup dengan gelas penutup
- Letakkan pada meja mikroskop, diamkan sebentar.
- Periksa di bawah mikroskopo dengan sinar yang lemah menggunakan kondensor, diafragma agak tertutup (lapang pandang kecil).

2) Pengamatan

Dengan menggunakan pembesaran obyek 10 (lapang pandang kecil), amati seluruh lapangan, perhatikan bila ditemukan:

- kristal
- silinder
- gerombolan lekosit/eritrosit

Setelah itu, dengan pembesaran obyektif 45 (lapang pandang besar) hitunglah:

- jumlah lekosit /lpb
- jumlah eritrosit/ lpb
- jumlah parasit /lpb (bila ada)

Pada pemeriksaan sedimen urin perlu diperhatikan dan diidentifikasi sebagai berikut :

a) Sel eritrosit

Sel eritrosit di urin nampak sebagai sel bulat tanpa inti yang berwarna hijau pucat dan jernih. Pada urin yang lama, warnanya lebih pucat atau bahkan tidak berwarna karena Hb terlarut. Pada urine yang pekat sel menjadi keriput.

Eritrosit harus dibedakan dengan:

- gelombang udara yang sangat membias dengan batasnya tajam, tidak berwarna, dan besarnya bervariasi.
- Butir-butir lemak, yang besarnya bervariasi, lebih membias cahaya, dan dapat menghisap zat warna sudan III.
- Sel jamur/ragi, tidak jernih, dan terkadang dapat terlihat *budding* (tunas)

b) Sel Leukosit

Sel leukosit dalam urin tampak sebagai sel bulat dengan diameter lebih besar dari eritrosit, warnanya putih (bila tanpa pengecatan), dan terlihat nukleusnya

c) Sel Epitel

Sel epitel melapisi saluran kemih. Pada keadaan normal dapat dijumpai sedikit sel epitel di urin, namun peningkatan jumlahnya mengindikasikan adanya inflamasi ataupun kanker pada saluran kemih.

Morfologi sel epitel nampak berupa sel besar (lebih besar dari pada leukosit), transparan, dan berinti satu. Sel epitel dalam urin perlu diidentifikasi jenisnya yaitu sel epitel skuamus dan sel epitel renal.

Sel epitel dalam urin diklasifikasikan menurut anatomi dari sistem saluran ginjal-urinari, sebagai berikut :

- Sel epitel renal dapat berasal dari epitel tubulus renal, urothelial, sel epitel kolumnar. Sel epitel tubulus renal sering dijumpai pada penyakit parenkimal renal, ataupun pada bukan penyakit ginjal seperti kondisi iskemia atau penurunan perfusi pada ginjal. Morfologi sel epitel tubulus renal berukuran 10-35 um, dengan permukaan sitoplasma bergerigi tidak rata, dan sitoplasma permukaannya yang tidak teratur dan bergranula.
- Sel epitel skuamous : berasal dari mukosa sekitar daerah luar lobang urethra. Epitel skuamous sering juga dijumpai akibat kontaminasi fluor albus wanita dari epitel vulva dan vagina, yang dapat disertai kontaminan eritrosit, leukosit, dan bakteri. Sebagai antisipasi kontaminasi tersebut, dianjurkan untuk membersihkan area genitalia, dan menampung urin secara mid stream (aliran tengah). Morfologi sel epitel skuamus pada wanita bervariasi tergantung dari siklus seksual. Permukaannya tidak rata dengan sitoplasma yang tipis. Permukaan sel sering berlipat atau berkerut. Diameter sel yang berasal dari lapisan permukaan sekitar 60-100 um, sedangkan yang berasal dari lapisan tengah dan dalam sekitar 20-70 um.

(JAMT, 2017)

d) Silinder (torak, cast)

Silinder adalah suatu bentukan yang merupakan cetakan dari lumen tubuli yang terjadi dari koagulasi protein, sehingga bentuknya bulat panjang, masif, tepinya sejajar, panjangnya tidak tertentu ujungnya tumpul atau terputus. Dapat terlihat jelas pada pembesaran dengan sinar yang lemah.

▪ Silinder hyaline

Homogen tidak berwarna, semitransparan. Biasanya ujungnya bulat

▪ Silinder berbintik (granular cast)

Silinder hialine yang berisi bintik-bintik berasal dari sisa-sisa sel epitel tubuli yang rusak

- Finely granular cast (torak berbintik halus). Merupakan torak hyaline yang berisi bintik-bintik halus, warna abu-abu kadang-kadang kuning pucat.
 - Coarsely granular cast (torak berbintik kasar)
Bintik-bintiknya lebih besar, warnanya lebih gelap, kadang-kadang berwarna coklat tua karena sisa – sisa pigmen darah.
- **Waxy cast (silinder lilin)**
Lebih membiaskan cahaya, tidak berwarna, atau agak abu-abu, lebih lebar dari torak hyaline, lebih padat, tepinya seolah-olah beruas ujungnya terputus terjal.
 - **Fibrinous cast (silinder fibrin)**
Seperti waxy cast, hanya warnanya kuning atau coklat
 - **Epithelial cast (silinder epitel)**
 - Hyalin cast yang berisi sel-sel epitel
 - **Blood cast (silinder darah = silinder erytrosit)**
Silinder hyaline yang penuh dengan sel-sel darah merah
 - **Pus cast (silinder nanah = silinder leukosit)**
Torak hyaline yang berisi sel-sel darah putih
 - **Fatty cast (silinder lemak)**
Silinder yang berisi butir-butir lemak yang sangat membiaskan cahaya, besarnya tidak sama. Dapat menghisap cat Sudan III.
- i. **Benang-benang mucous**
Seperti Hyaline, lebih langsing, umumnya panjang berombak-ombak.
 - ii. **Cylindroid (silinder semu)**
Mempunyai silinder hyaline, tetapi ujungnya meruncing dan umumnya lebih panjang dan berbelok-belok
 - iii. **Oval fat bodies**
Sel epitel tubuli yang penuh dengan bintik-bintik lemak. Sangat membiaskan cahaya, dapat menghisap cat Sudan III
 - iv. **Bentukan lain-lain**
 - a) **Bahan-bahan amorf**
 - Pada urine asam : Kalium, Natrium – Urat amorf (kadang-kadang garam Ca atau Mg). Bentuknya tidak tertentu, seringkali berupa bintik yang berwarna merah bata atau coklat.
Hilang pada pemanasan atau diberi basa. Tidak mempunyai arti klinik.

- Pada urine alkalis : Fosfat amorf (dari garam-garam Mg.Ca). Bentuknya tidak tertentu, tidak berwarna. Tidak hilang dengan pemanasan atau pemberian basa. Klinis tidak penting

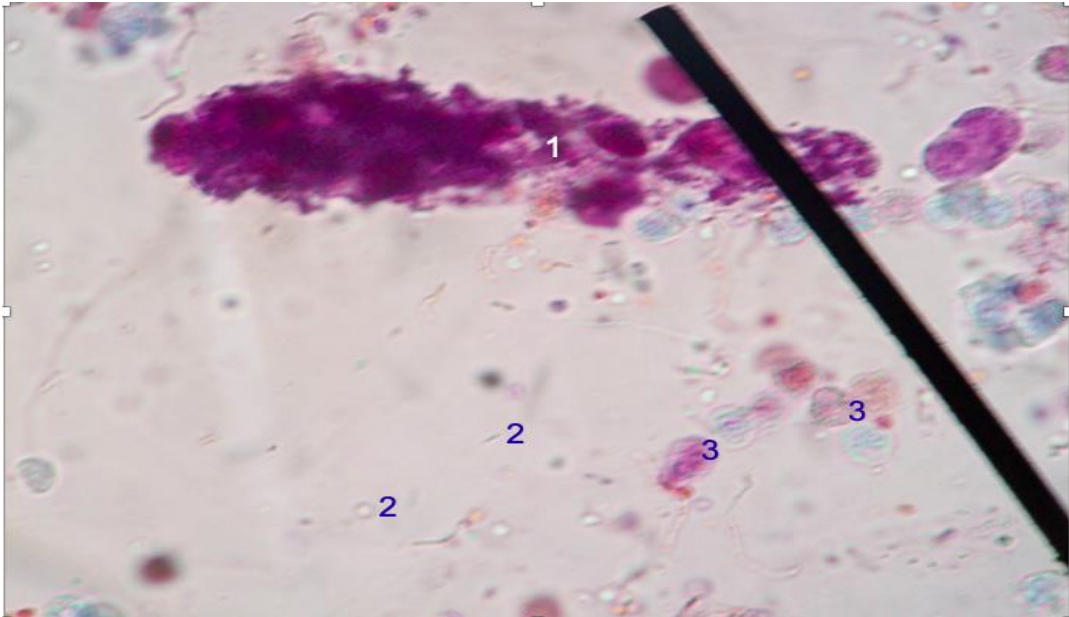
v. Kristal-kristal

- Pada urine asam :
 - a. Asam urat : warna kuning coklat, pipih berbentuk romboid atau seperti rosete
 - b. Na-urat : tak berwarna atau agak kuning, berbentuk prisma langsing memanjang. Tersusun seperti kipas
 - c. Calcium Sulfat : berbentuk prisma memanjang ujungnya tumpul, tidak berwarna
- Pada urine netral atau agak alkalis :
 - a. Calcium oksalat : berbentuk seperti amplop, tidak berwarna
 - b. Asam hippurat : seperti prisma halus menyerupai jarum
- Pada urine alkalis, netral atau agak asam:
 - a. Amm.Mg.Phosphat (triple Phosphat) : berbentuk seperti peti mayat, tidak berwarna
 - b. Dicalcium phosphate : berbentuk prisma, tidak berwarna, tersusun seperti bintang atau rosete.
- Pada urine yang alkalis :
 - a. Calcium carbonat : berbentuk butir-butir, tidak berwarna
 - b. Ammonium biurat : berbentuk bulat berwarna kuning dan terdapat tonjolan-tonjolan radier

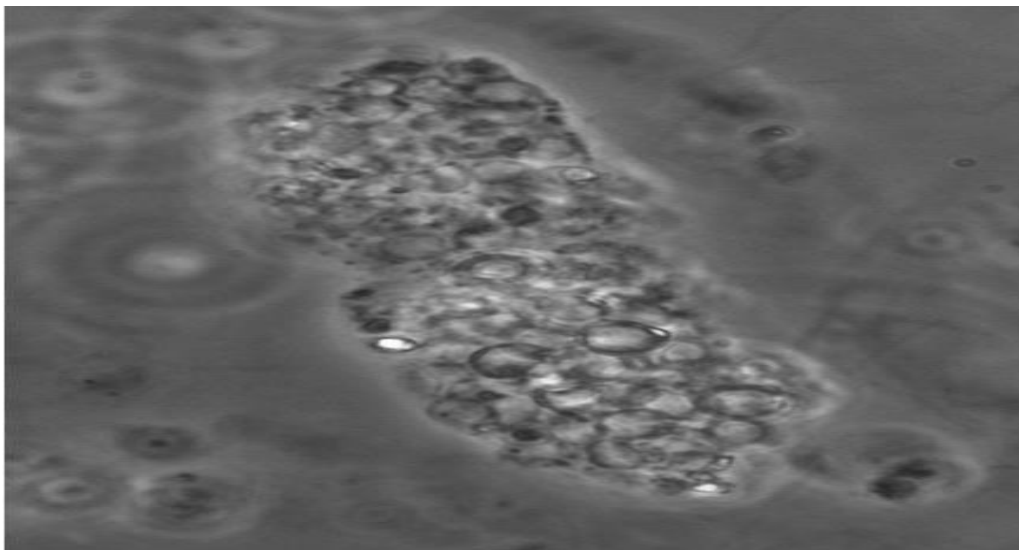
(JAT, 2017)

3) Pelaporan:

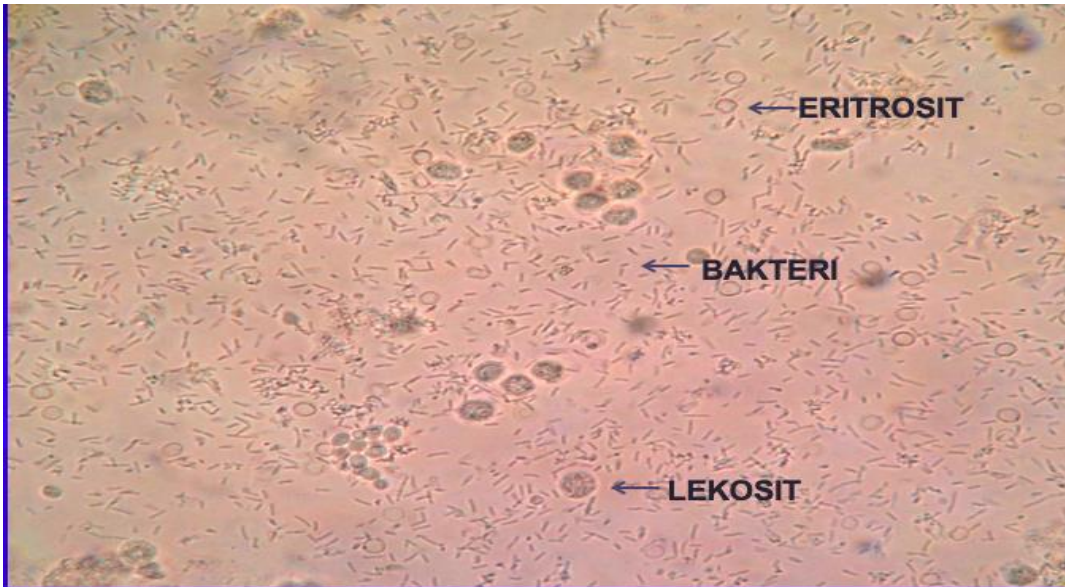
- a. Silinder dilaporkan sesuai jenisnya dan jumlah rata-rata/lpk (lapangan pandang kecil)
- b. Sel Leukosit, eritrosit, dan parasit dilaporkan dalam jumlah rata-rata/lpb (lapangan pandang besar)
- c. Epitel dan kristal dilaporkan dengan menyebutkan jenis dan (+1): ada; (+2) : banyak; (+3) : banyak sekali.



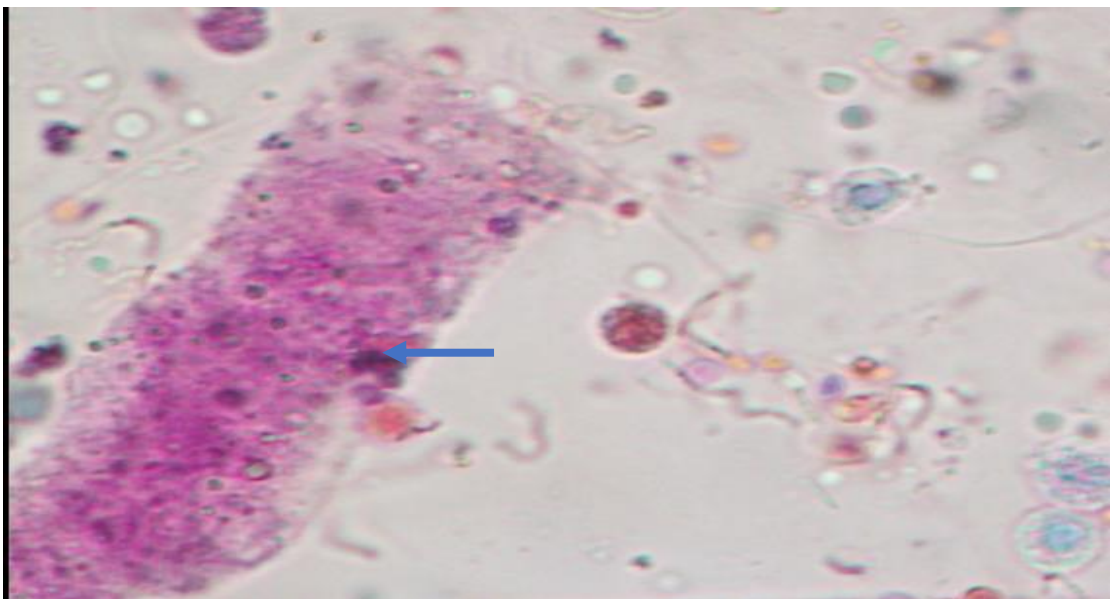
Gambar 7. Pemeriksaan urin mikroskopis pada pasien infeksi saluran kemih (ISK), Keterangan : 1=silinder lekosit; 2= bakteri; 3= lekosit. Pengecatan Sternheimer - Malbin. (Sumber data primer)



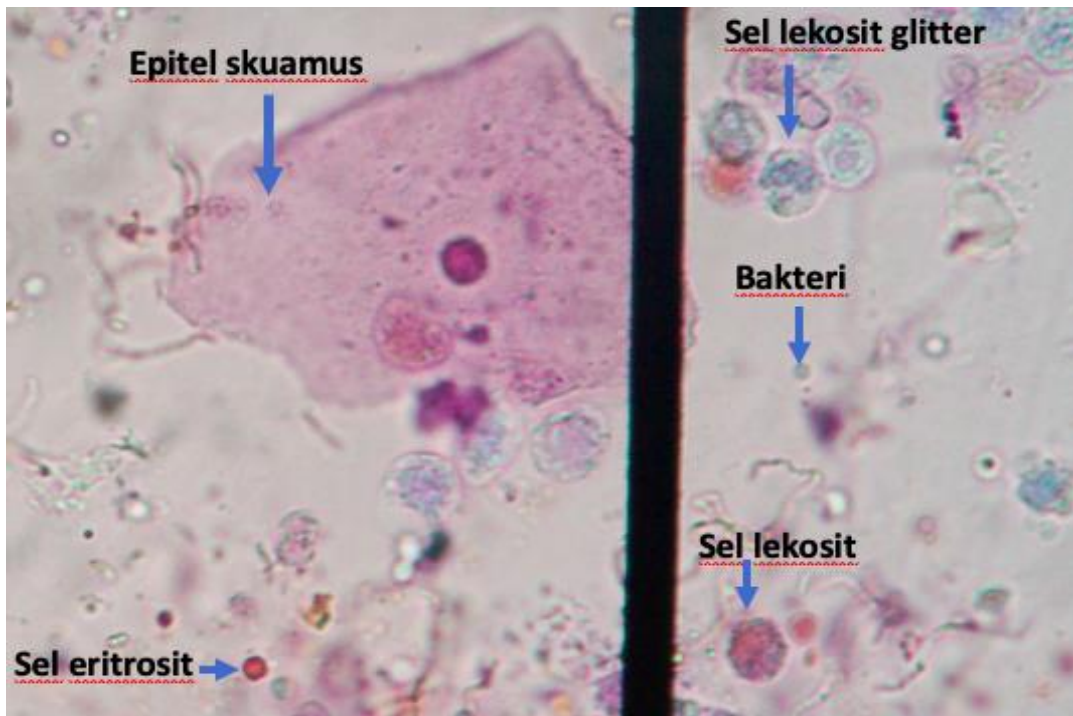
Gambar 8. Silinder eritrosit , dilihat dengan mikroskop kontras (lapang pandang besar) (Fogazzi GB dalam Lippi G, 2015)



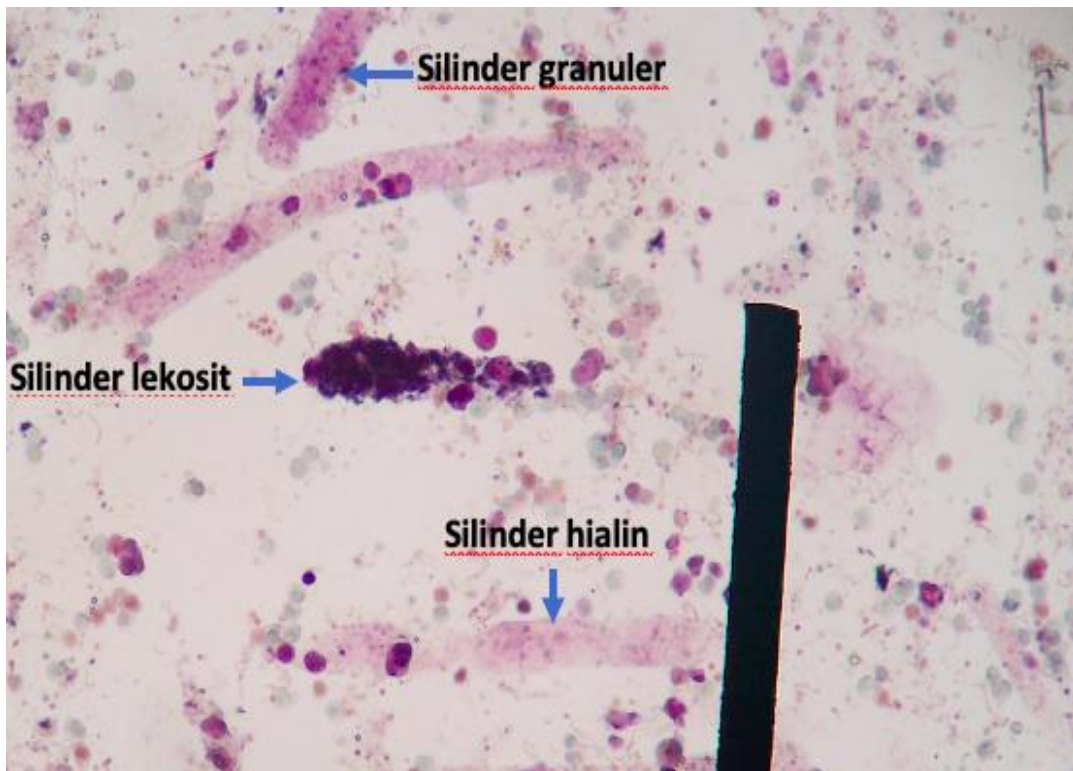
Gambar 9. Pemeriksaan mikroskopis urin pada pasien infeksi saluran kemih. Pada foto nampak sel leukosit, bakteri dan eritrosit dalam urin (lapang pandang besar). (Sumber data primer)



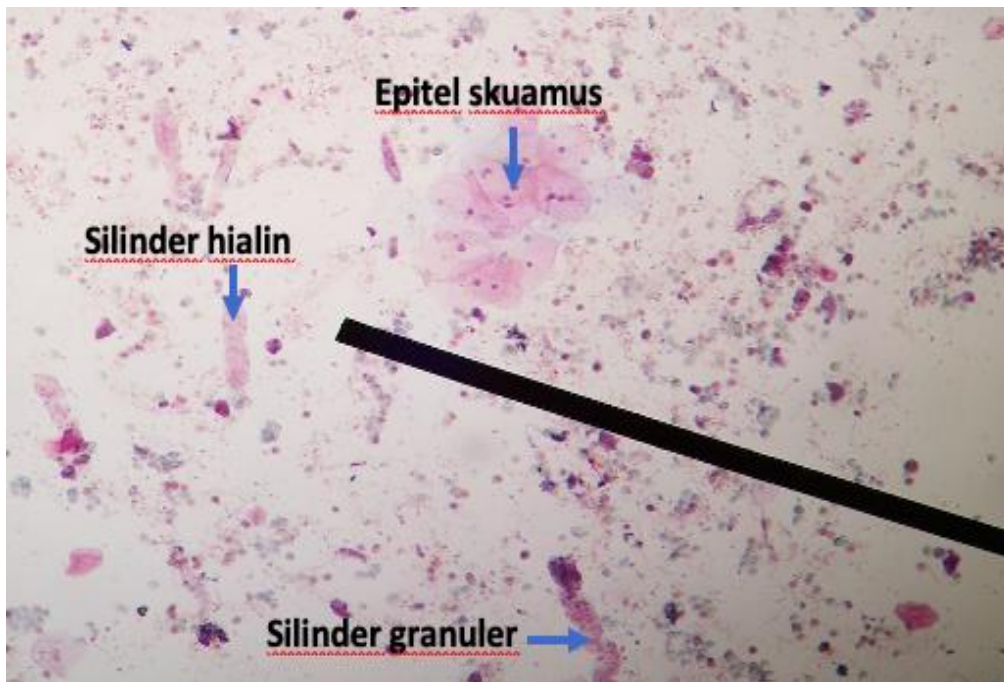
Gambar 10. Silinder granuler (lapang pandang besar) (Sumber data primer)



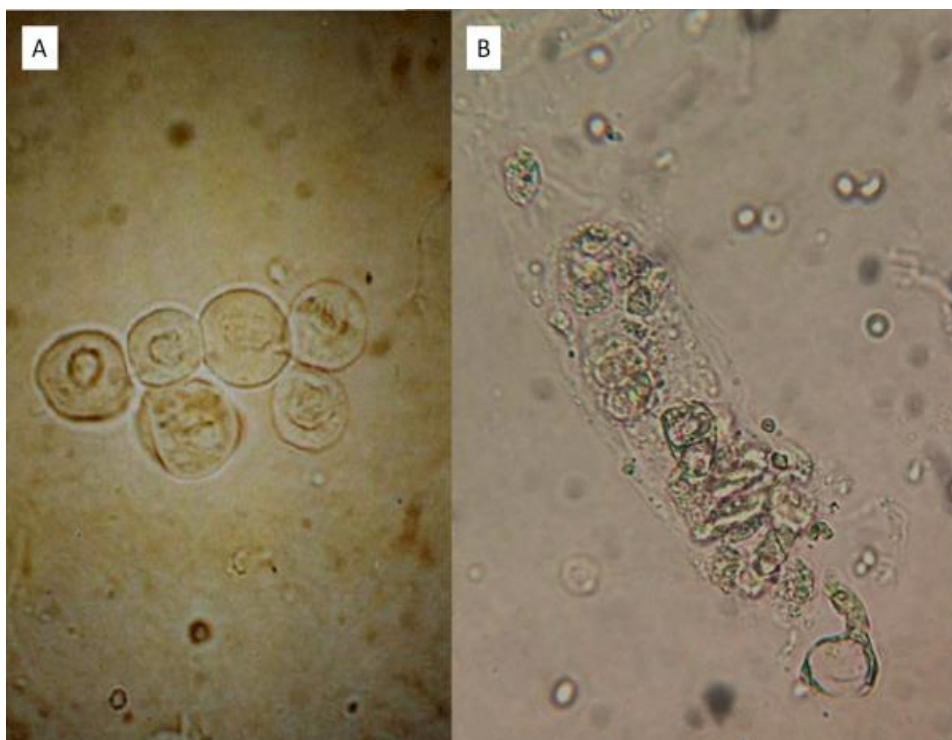
Gambar 11. Pemeriksaan mikroskopis pada infeksi saluran kemih. Pengecatan Steinheimer malbin (lapang pandang besar) (Sumber data primer)



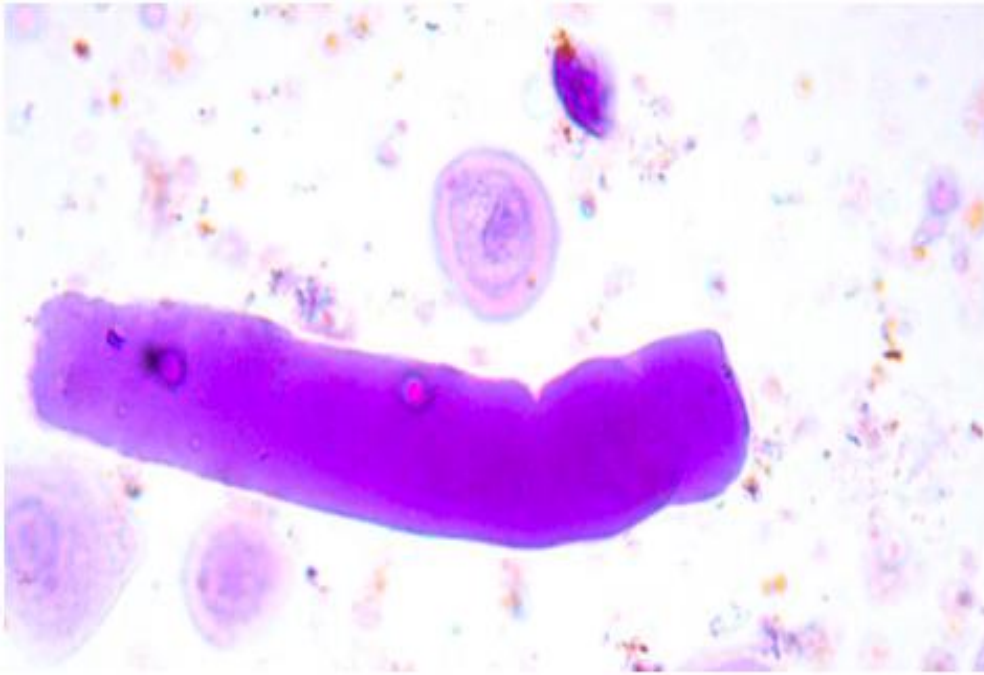
Gambar 12. Silinder pada urin. Pengecatan Steinheimer malbin (lapang pandang kecil) (Sumber data primer)



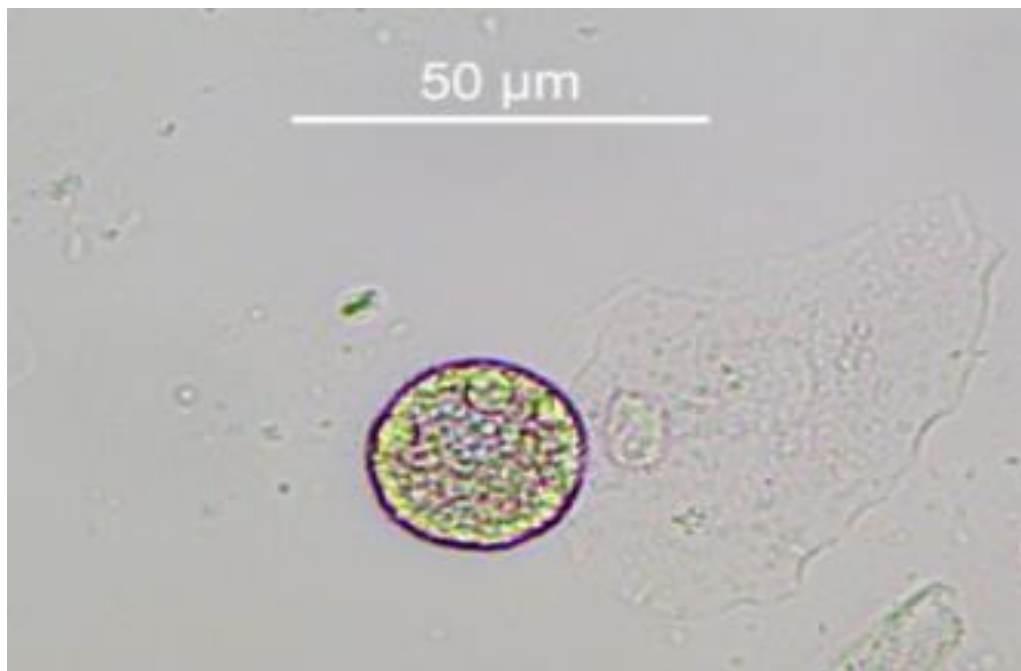
Gambar 13. Pemeriksaan mikroskopis urin pada penyakit infeksi saluran kemih. Penecatan Stein heimer malbin (lapang pandang kecil) (Sumber data primer)



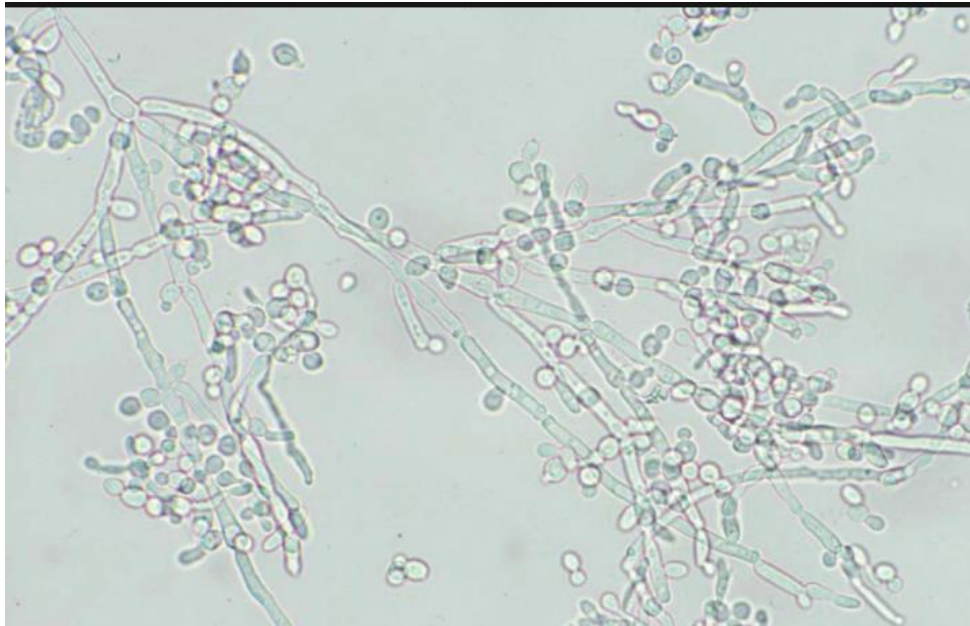Gambar 14. Sel Epitel Tubulus Renal dengan nukleus tunggal (A); Silinder Epitel Tubular Renal (B) (lapang pandang besar) (Cavanaugh C, 2018)



Gambar 15. *Waxy cast* (lapang pandang besar) (Andersen, 2014)





Gambar 16. *Oval fat bodies* (lapang pandang besar)(Buchkremer, 2018)

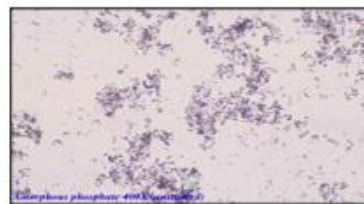
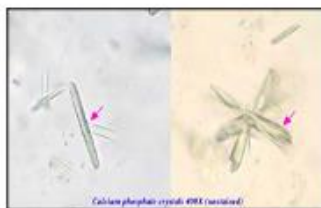

Gambar 17. Jamur (yeast) di Urin (lapang pandang besar)(JAMT, 2017)

PHOSPHATES



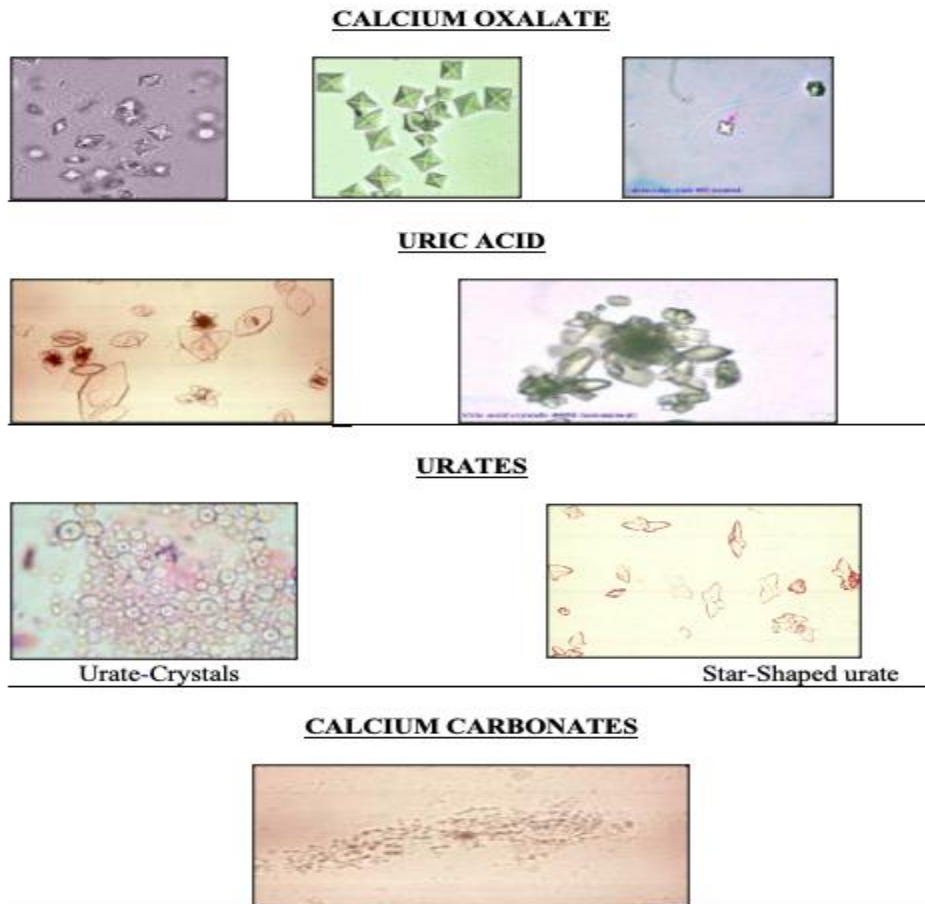
Triple Phosphates (coffin-lid type)



Calcium Phosphates

Amorphous Phosphates

Gambar 18. Kristal Urin *Phosphates* (Khalifa F, 2020)



Gambar 19. Kristal Urin *Calcium oxalate*, *Uric Acid*, *Urates*, *Calcium Carbonates*
(Khalifa F, 2020)

5. Hasil pemeriksaan urin normal

Pada urin normal, hasil pemeriksaan seperti di bawah ini :

- Warna : kuning pucat
- Kejernihan : jernih, atau keruh ringan
- Ph : 4,5 – 8
- Berat jenis : 1,005 – 1,025
- Glukosa : (-)
- Keton : (-)
- Nitrit : (-)
- Leukocyte esterase : (-)
- Bilirubin : (-)
- Urobilin : sedikit (0,5-1 mg/dl)
- Darah : ≤ 3 RBCs (red blood cells)
- Protein : ≤ 150 mg/d
- RBCs : ≤ 2 RBCs /lpb

- Leukosit : $\leq 2-5$ /lpb
- Epitel skuamus : $\leq 15-20$ /lpb
- Silinder : 0 – 5 silinder hialin/lpk
- Kristal : terkadang ditemukan
- Bakteri : (-)
- Jamur : (-)

(Lerma V, 2015)

6. Pemeriksaan urin kehamilan (plano)

Prinsip :

Pemeriksaan urin kehamilan mendeteksi adanya hormon Human chorionic gonadotropin (HCG) pada urin. Hormon ini terutama diproduksi oleh sel sinsitio trofoblas pada plasenta wanita hamil. Hormon ini menstimulasi corpus luteum untuk memproduksi hormon progesteron untuk mempertahankan kehamilan. Penyakit keganasan tertentu juga dapat memproduksi hormon ini dengan kadar yang tinggi, seperti pada kanker trofoblasti (hydatidiform mole, choriochoriocarcinoma, dan tumor sel germ). (Bets D, 2021)

Pemeriksaan dapat dilakukan dengan sampel darah ataupun pada urin, karena hormon HCG diekskresikan pada urin awal kehamilan yang mencapai puncak sekitar 70 hari dan akan menurun selama sisa kehamilan. Pemeriksaan yang mudah dan cepat adalah menggunakan sampel urin. Teknik pemeriksaan dapat menggunakan reagen lateks aglutinasi, ataupun dengan imunokromatografi.

Prosedur pemeriksaan :

a. Metode aglutinasi lateks

- Teteskan urin 20 ul tetes pada lempeng plastik hitam atau pada gelas obyektif. Di area yang berbeda teteskan reagen kontrol positif dan kontrol negatif. Masing-masing teteskan 20 ul reagen anti HCG (berlapis lateks). Aduk dan goyang selama 1 menit. Setelah itu amati apakah terlihat aglutinasi.
- Pembacaan hasil :
Negatif : bila tidak ada aglutinasi
Positif : bila terdapat aglutinasi

b. Metode imunokromatografi

- Celupkan strip tes plano pada urin sampai setinggi batas tanda sampel selama 10-15 detik. Angkat dan tunggu, setelah 3 detik baca pita merah yang terlihat.

Pita teratas adalah kontrol, yang harus muncul sebagai kontrol untuk memastikan bahwa reagen strip dalam keadaan baik.

- o Pembacaan hasil :

Negatif : hanya muncul 1 pita merah (kontrol)

Positif : muncul 2 pita merah (kontrol dan tes pasien)



Gambar 20. Hasil pemeriksaan tes plano positif (muncul 2 pita merah) (Sumber data primer)

VII. RUBRIK PENILAIAN

1. Penilaian ujian praktikum Urinalisis I (Blok Uropoetika Reproduksi I)

No	MATERI	BOBOT	RUBRIK PENILAIAN	
			0	1
			Menjawab salah	Menjawab benar
1	Pemeriksaan makroskopis	2		
2	Pemeriksaan kimiawi	3		
3	Pemeriksaan mikroskopis	3		
4	Pemeriksaan kehamilan plano	2		
	Total	10		Jumlah jawaban benar /10X100%

KETENTUAN PENILAIAN UJIAN PRAKTIKUM	
c	jumlah betul per kategori soal : total soal per kategori
d	hasil (c) x bobot
e	(jumlah semua kategori : 10)x 100%

NILAI AKHIR PRAKTIKUM

No	PENILAIAN	BOBOT
1	ujian praktikum	80 %
2	laporan praktikum	10 %
3	pre test	10 %

2. Penilaian ujian praktikum Urinalisis II (Blok Uropoetika Reproduksi II)

No	MATERI	BOBOT	RUBRIK PENILAIAN	
			0	1
			Menjawab salah	Menjawab benar
1	Pemeriksaan makroskopis	2		
2	Pemeriksaan kimiawi	3		
3	Pemeriksaan mikroskopis	3		
	Total	8		Jumlah jawaban benar /8X100%

KETENTUAN PENILAIAN UJIAN PRAKTIKUM	
c	jumlah betul per kategori soal : total soal per kategori
d	hasil (c) x bobot
e	(jumlah semua kategori : 8)x 100%

NILAI AKHIR PRAKTIKUM

No	PENILAIAN	BOBOT
1	ujian praktikum	80 %
2	laporan praktikum	10 %
3	pre test	10 %

DAFTAR PUSTAKA

Andersen H, Daae LNW, Wien TN, 2014, Urine Microscopy – an Important Diagnostic Tool, Tidsskriftet, Vol 134: 1765-7, doi: 10.4045/tidsskr.14.0174, <https://tidsskriftet.no/en/2014/09/perspectives/urine-microscopy-important-diagnostic-tool>

Betz D, Fane K, 2021, Human Chorionic Gonadotropin, StatPearls, <https://www.ncbi.nlm.nih.gov/books/NBK532950/>

Buchkremer F, 2018, Urine Sediment of The Month : Fat Oval Bodies, Renal Fellow Network, <https://www.renalfellow.org/2018/12/28/urine-sediment-of-the-month-2/>
Cavanaugh C, Perazella MA, 2018, Urine Sediment Examination in The Diagnosis and Management of Kidney Disease : Core Curriculum 2019, Core Curriculum American Journal of Kidney Disease, Vol 73, Issue 2, pp 258-272, [https://www.ajkd.org/article/S0272-6386\(18\)30873-4/fulltext](https://www.ajkd.org/article/S0272-6386(18)30873-4/fulltext), <https://doi.org/10.1053/j.ajkd.2018.07.012>

Dahal P, 2022, Benedict's Test-Principle, Procedure, Steps, Results, Uses, Mikrobenotes, <https://microbenotes.com/benedicts-test/>

JJMT (Japanese Journal of Medical Technology), 2017, Atlas of Urinary Sediment : V Microorganisms/Parasite), Japanese Association of Medical Technologists, Vol. 66 issue J-STAGE-1, pp.142-147, https://www.jstage.jst.go.jp/article/jamt/66/J-STAGE-1/66_17J1-3v/article-char/en

Khalifa F, 2020, Microscopic Examination of Urine Sediments, ResearchGate, https://www.researchgate.net/publication/343222078_Microscopic_Examination_of_Urine_Sediments

Lerma V, 2015, Urinalysis, Medscape, <https://emedicine.medscape.com/article/2074001-overview>

Lippi G, 2015, Cylindruria, Clinical Chemistry and Laboratory Medicine, DOI: 10.1515/cclm-2015-0480

Robert JR, 2007, Urine Disptick Testing : Everything You Need to Know, Emergency Medicine News, Vol.29,pp24-27

Roxe DM, 1990, Clinical Methods : Urinalysis in The Clinical Methods : The History, Physical, and Laboratory Examination 3th Ed,

Siemens, 2022, Innovative Urinalysis Test Strips with ID Bands, Siemens Healthineers Indonesia, <https://www.siemens-healthineers.com/en-id/point-of-care-testing/featured-topics-in-poct/urinalysis-featured-topics/innovative-urinalysis-test-strips-id-bands>

Siemens insert kit, 2010, Multistix 10 SG, Siemens Healthcare Diagnostics, Poland
Strasinger SK, Di Lorenzo MS, 2014, Urinalysis and Body Fluids 6th ed, FA. Devis Company, Philadelphia.

VPSHCS, 2009, Urinalysis Using Roche Chemstrip 50B Reagent Strips

Srithi M, 2021, wHAT dOES iT mean urin,

https://www.medicinenet.com/what_does_squamous_epithelial_cell_in_urine_mean/article.htm