



# RADIODIAGNOSTIK PADA TRAUMA

FK Universitas Muhammadiyah Malang  
2021



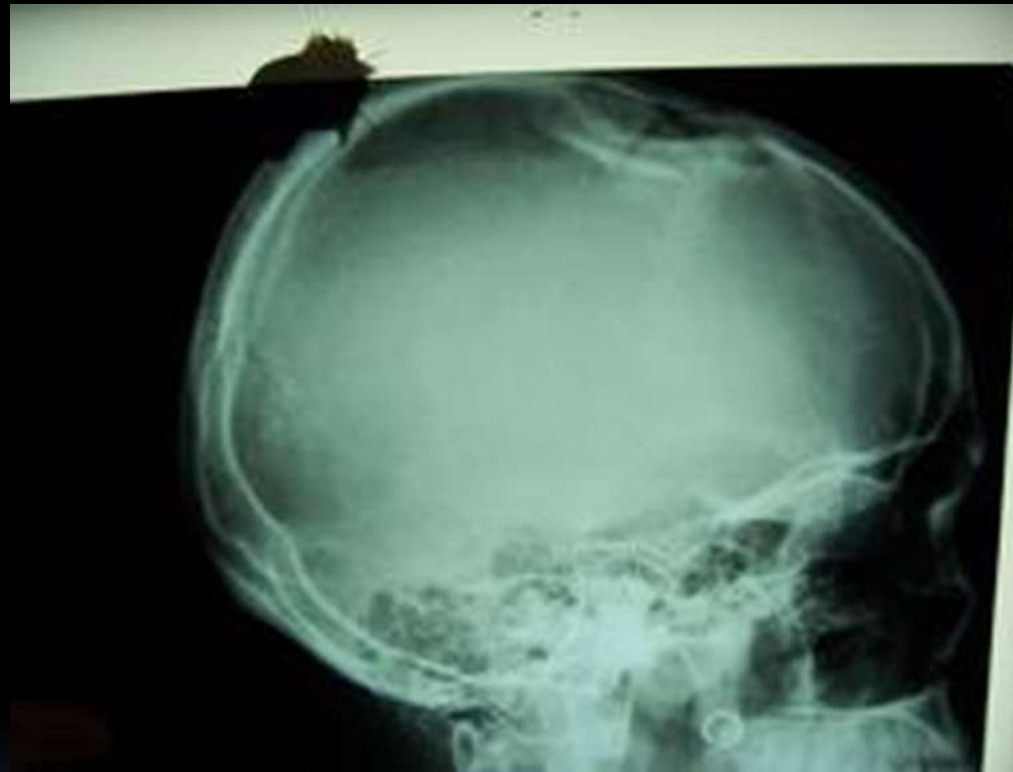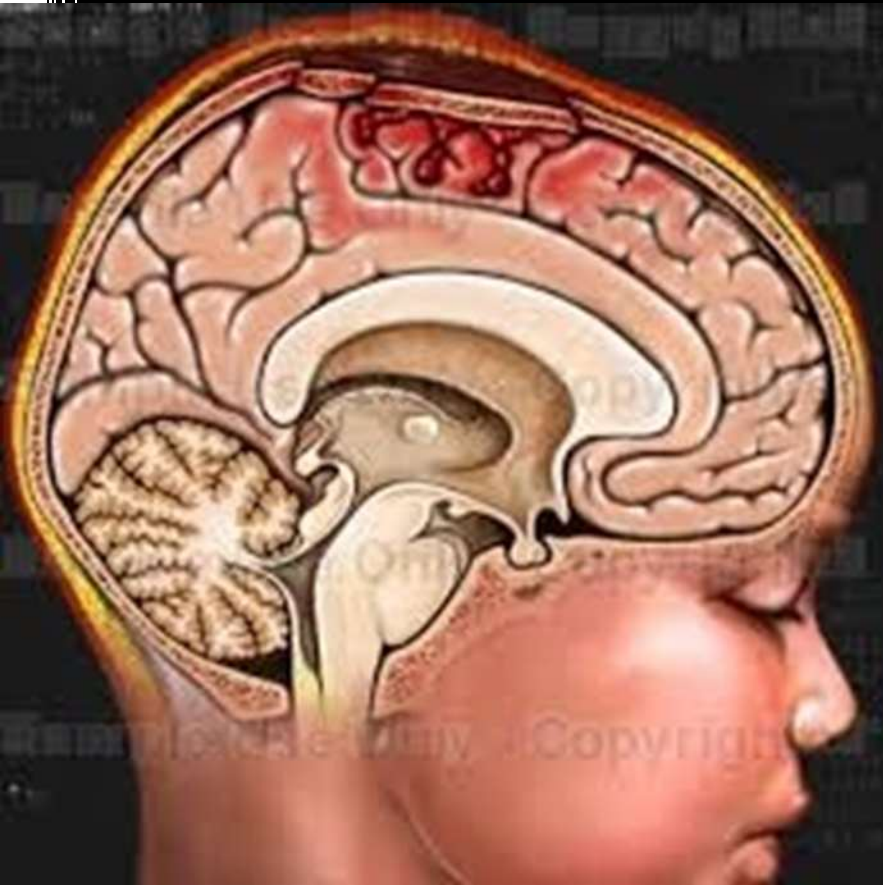
# CRANIAL

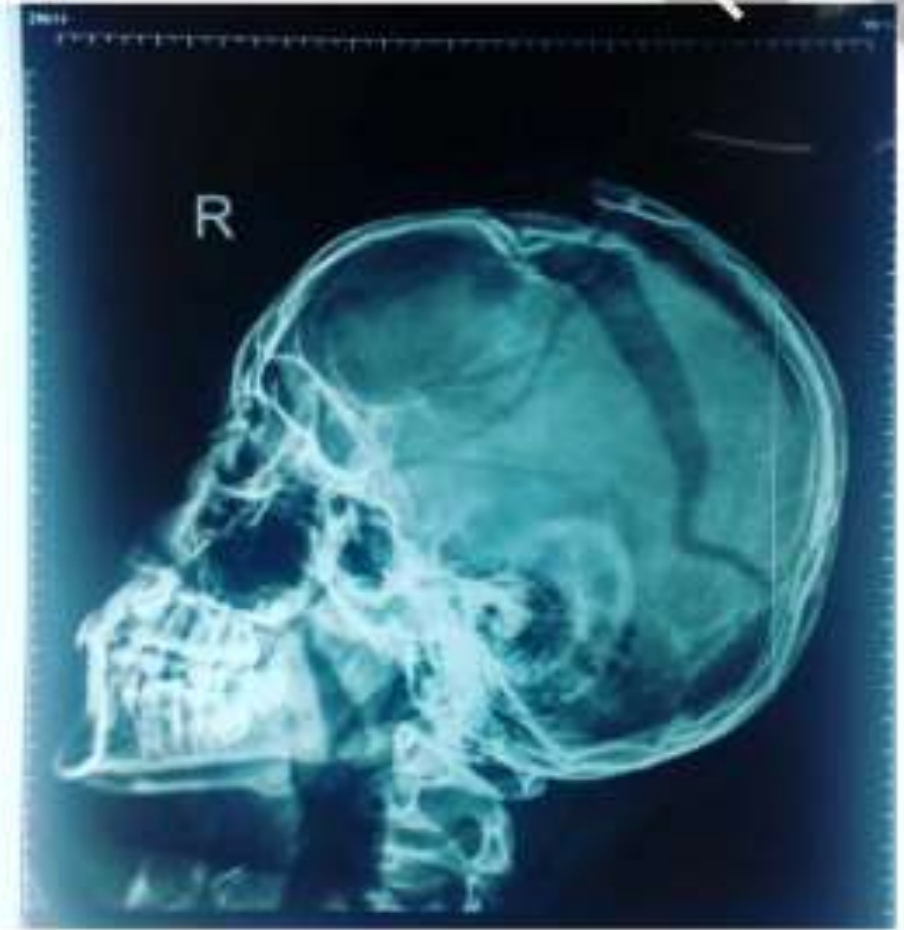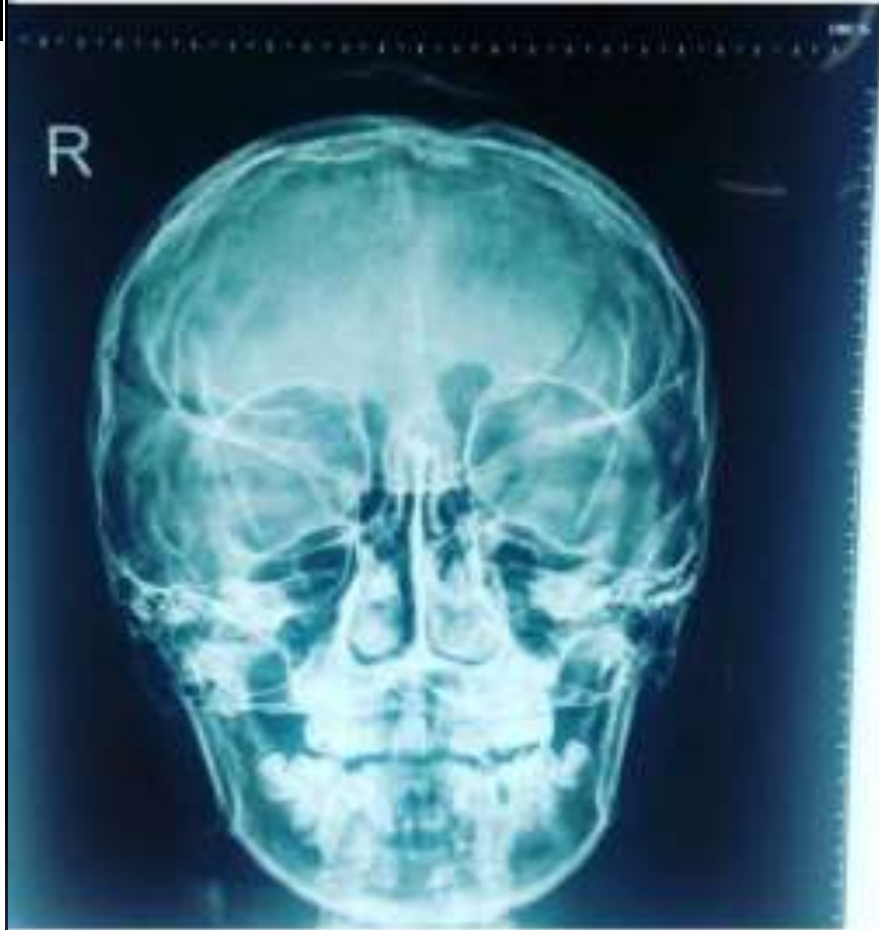# Fraktur Tulang Cranium

- Fraktur Deppressi
- Fraktur Linier
- Fraktur Diastasis

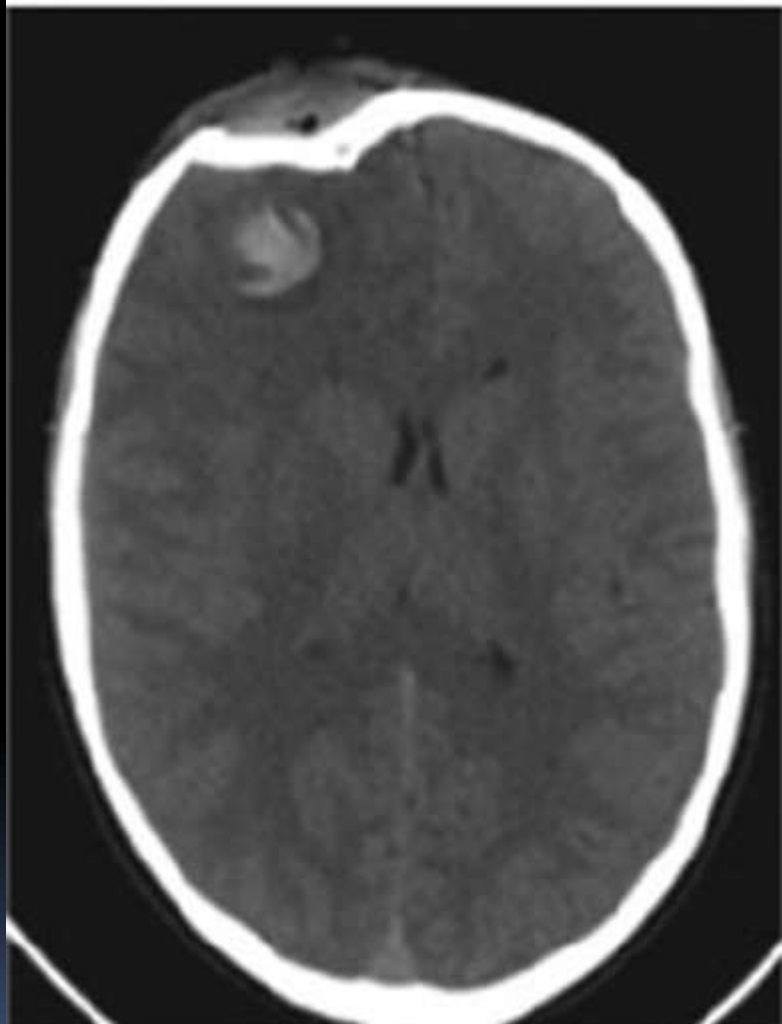
# Fraktur Deppressi

- Satu atau lebih fragmen tulang menekan ke dalam
- Pada foto bisa tampak sebagai garis
- Perlu 2 atau lebih proyeksi foto
- Biasanya disertai kelainan pada otak

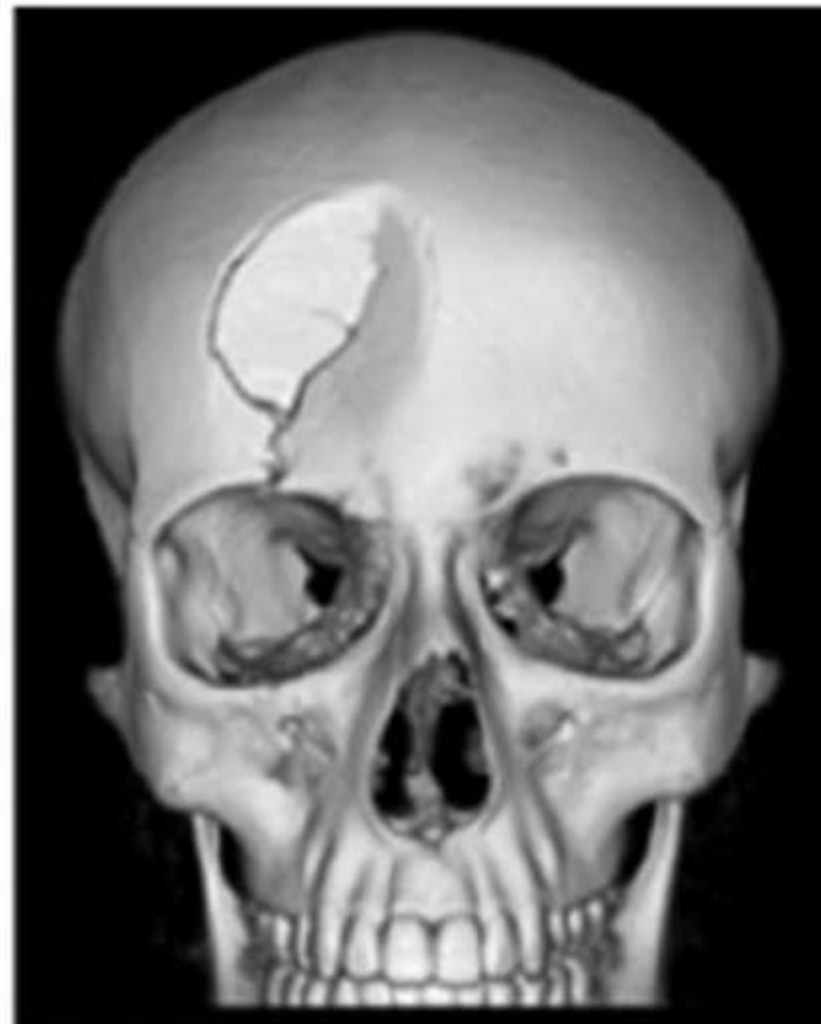



**a**



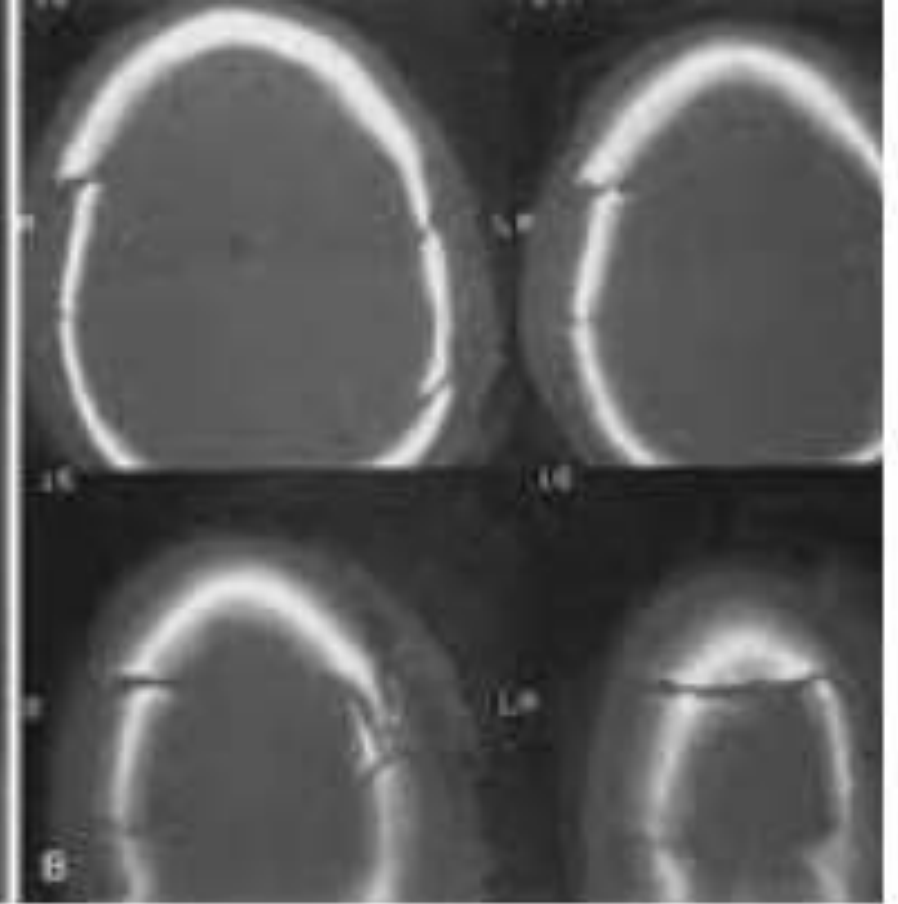
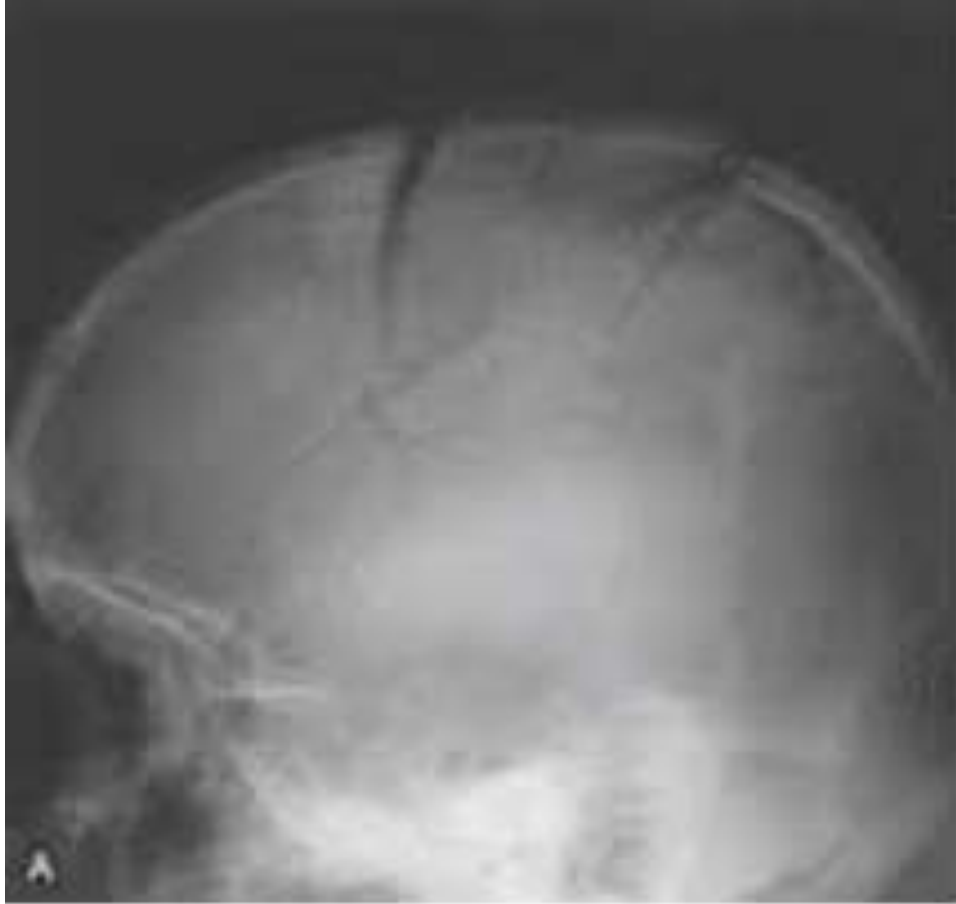**b**

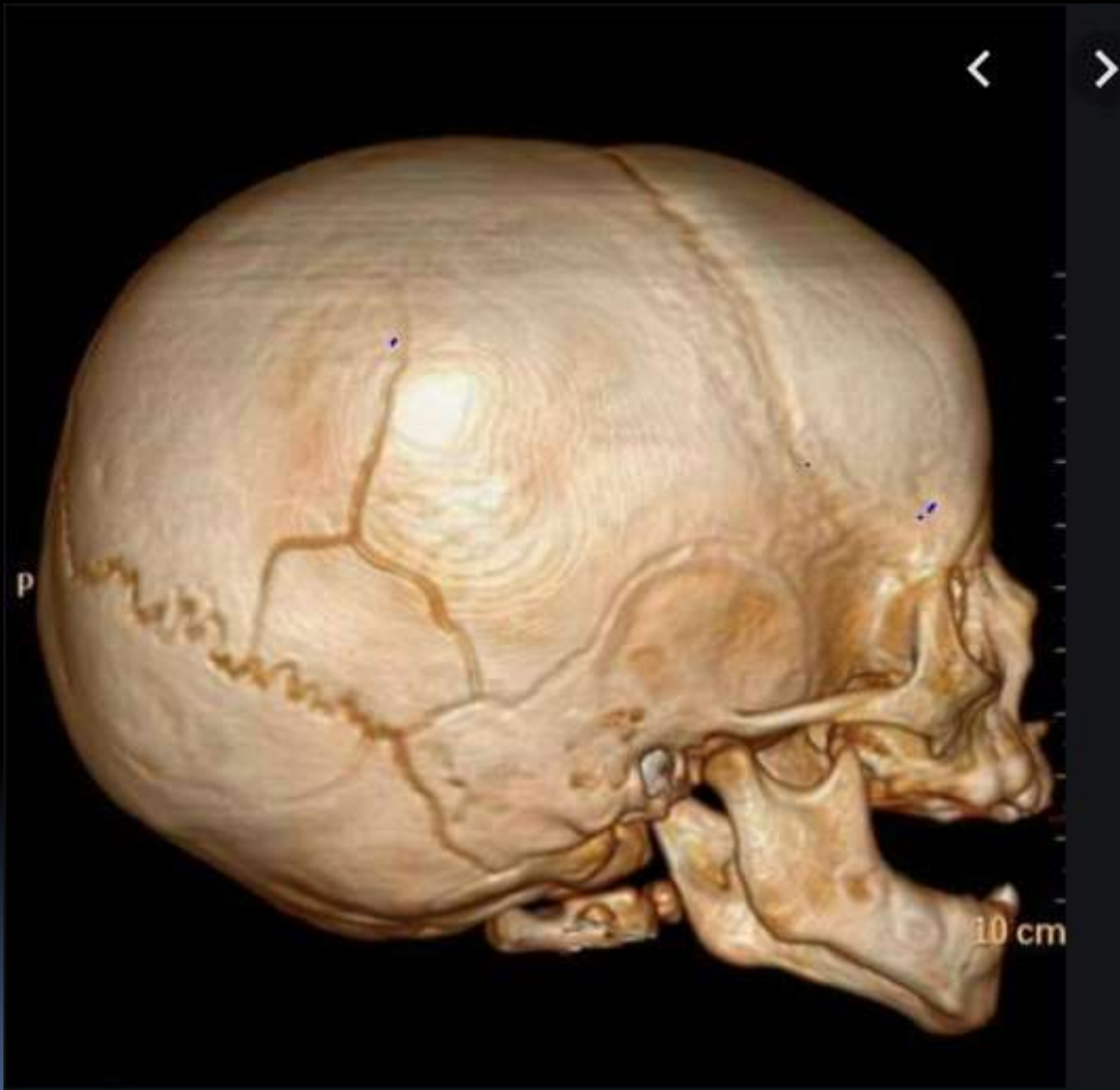

# Fraktur Linear

- Tampak seperti garis radioluscent
- Arah tidak teratur
- Melewati tabula interna dan eksterna
- Bedakan dengan sutura dan pembuluh darah

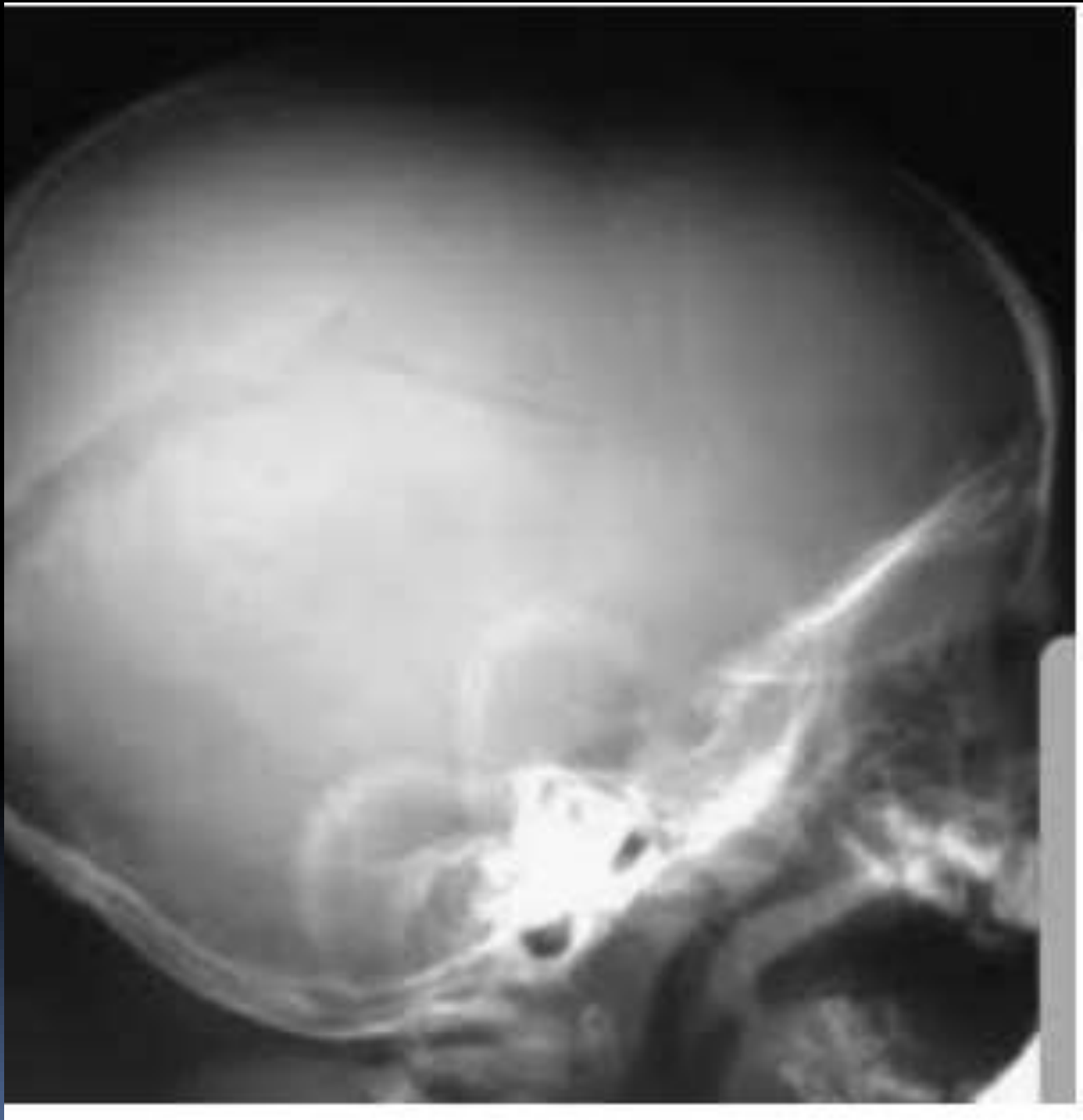

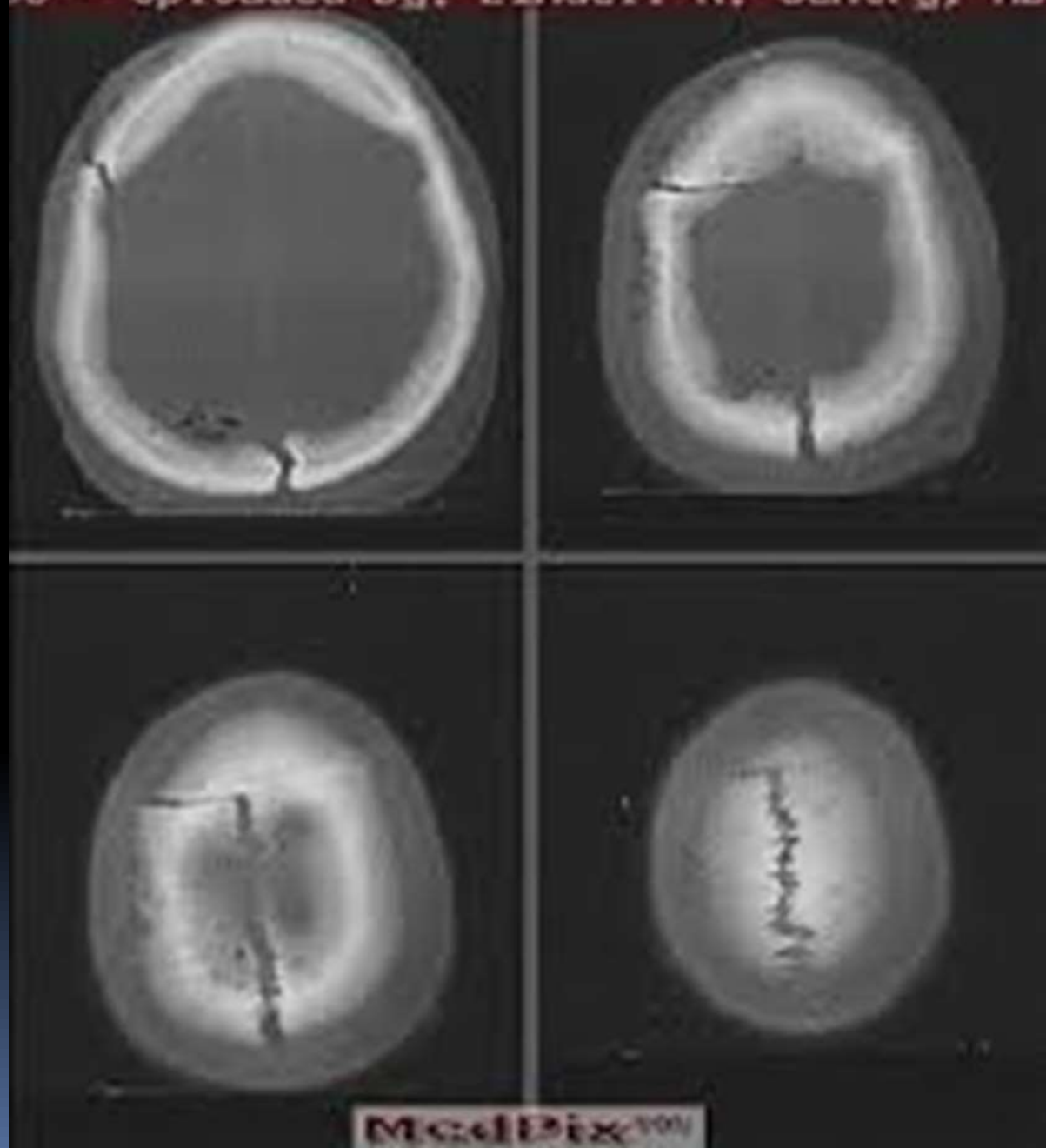



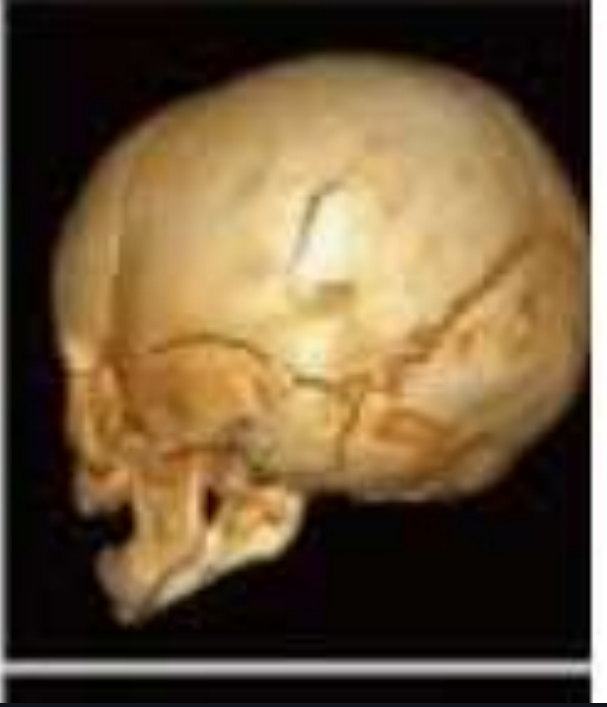
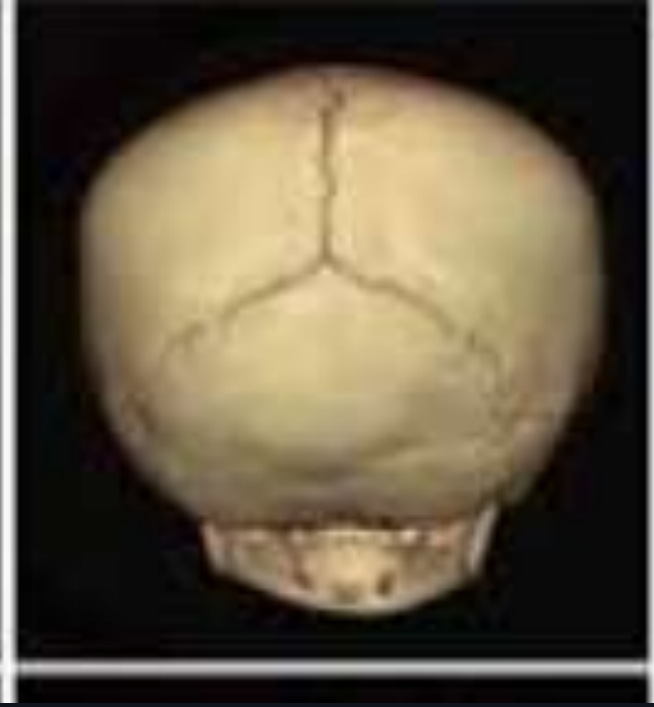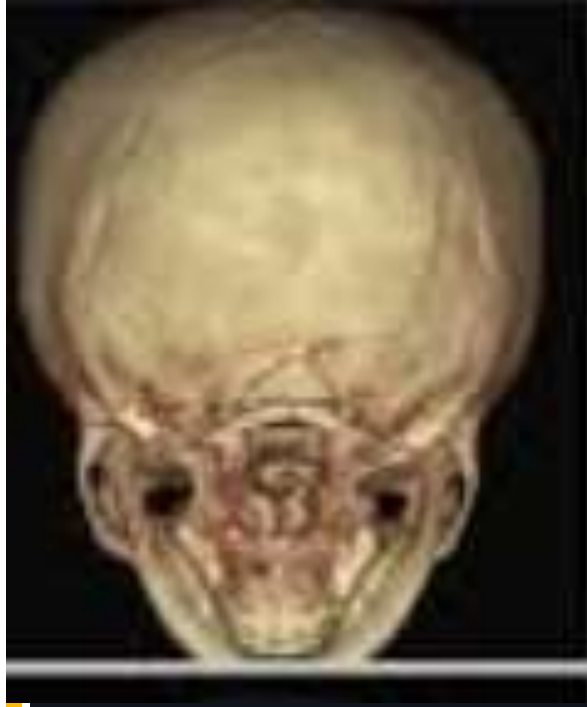# Fraktur Diastasis

- Tampak sebagai pelebaran sutura
- Banyak terjadi pada anak-anak







# TRAUMA OTAK

- **INTRA AXIAL**

  - Intracerebral hemorrhage

  - Diffuse axonal Injury

  - Odema cerebri

- **EXTRA AXIAL**

  - Subdural hemorrhage

  - Epidural hemorrhage

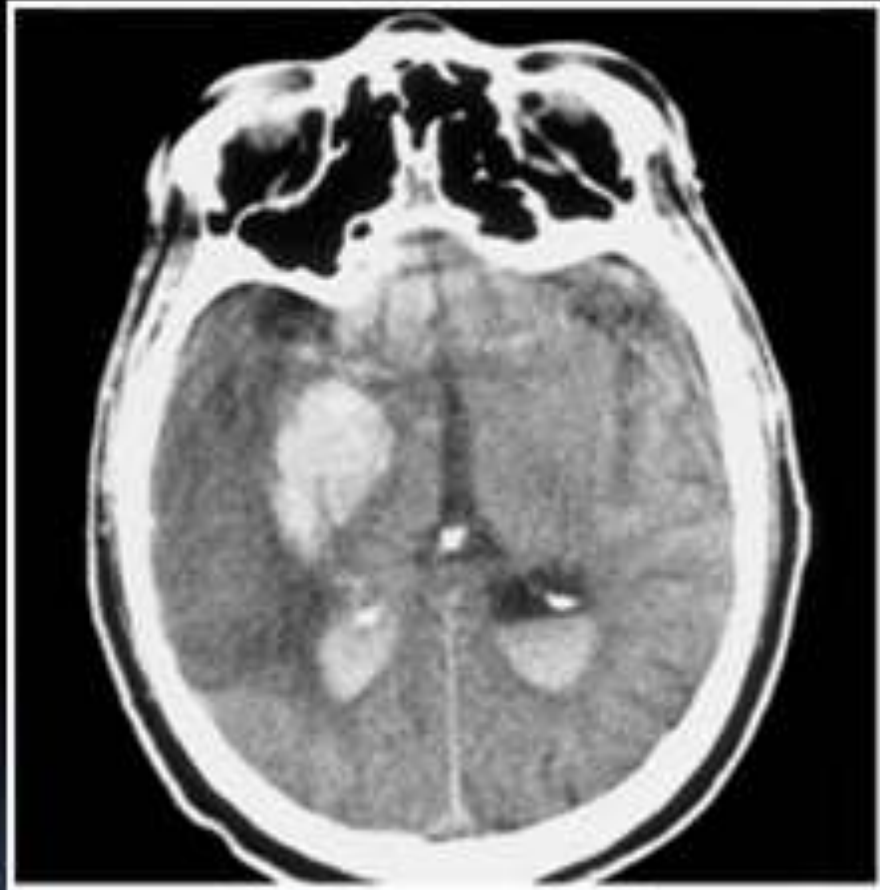
  - Subarachnoid hemorrhage

  - Intraventricular hemorrhage

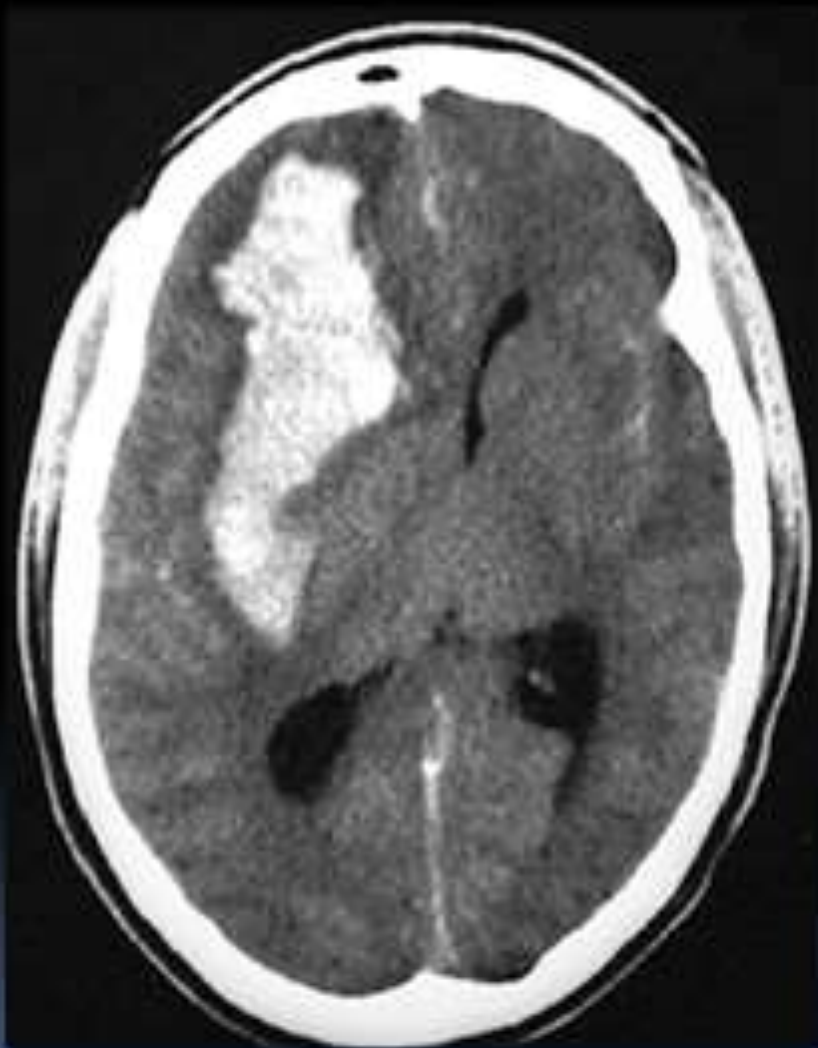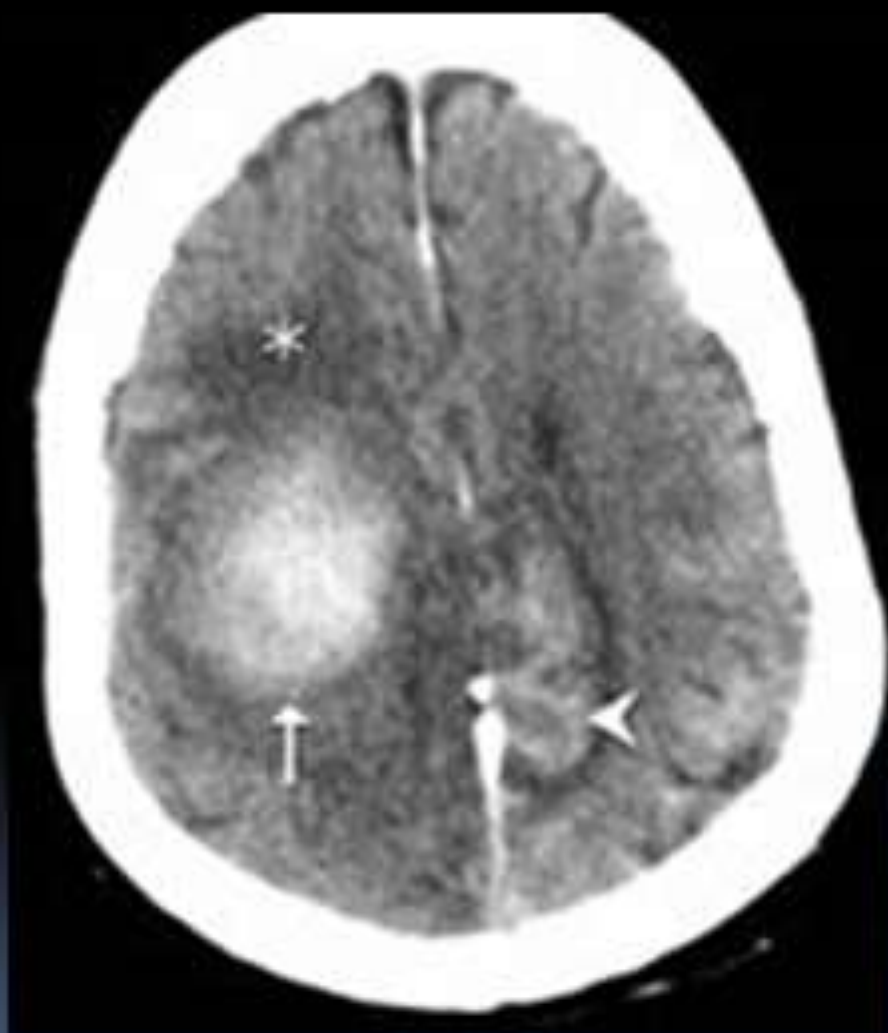# INTRACEREBRAL HEMORRHAGE

- Perdarahan di dalam parenchym otak
- Penyebab trauma / CVA
- Akibat robeknya pembuluh darah otak





- **Area hiperdense, batas tegas, tepi irreguler**
- **Lokasi di parenchym otak**
- **Bisa disertai IVH**

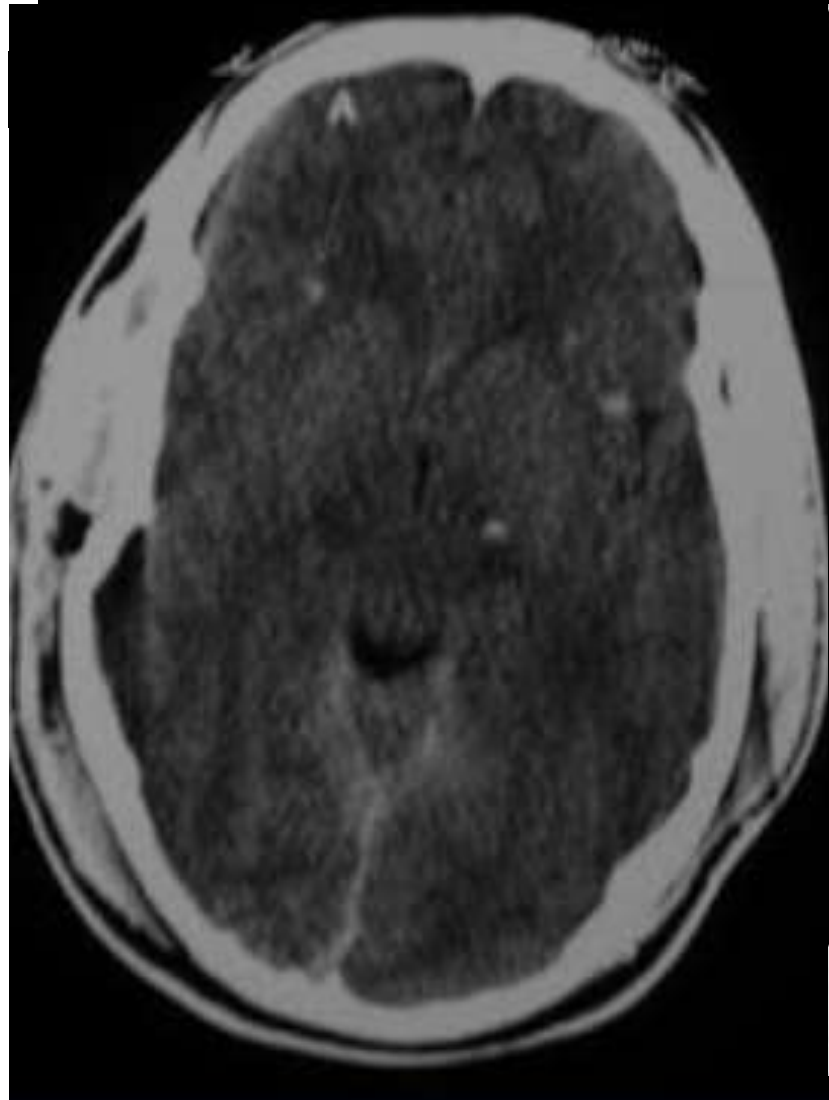


# Diffuse Axonal Injury

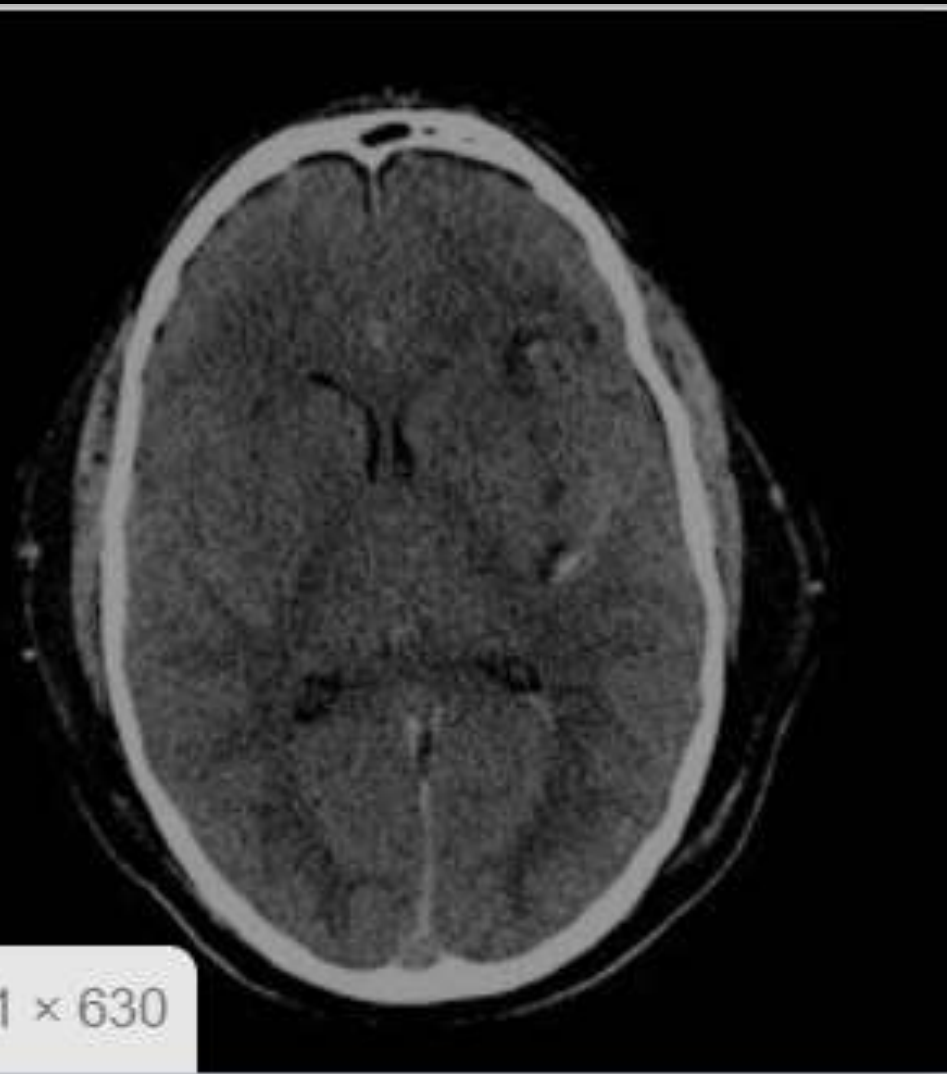
- Traumatic Axonal Injury ( T A I )
- Paling baik dinilai dengan MRI
- Proses akselerasi-decelerasi
- Kerusakan sel-sel dan axon

# DAI

- Multipel focal lesi di grey matter - white matter junction, corpus callosum
- Lesi hiperdense / hipodense beberapa mili sampai centimeter
- Bisa disertai odema cerebri

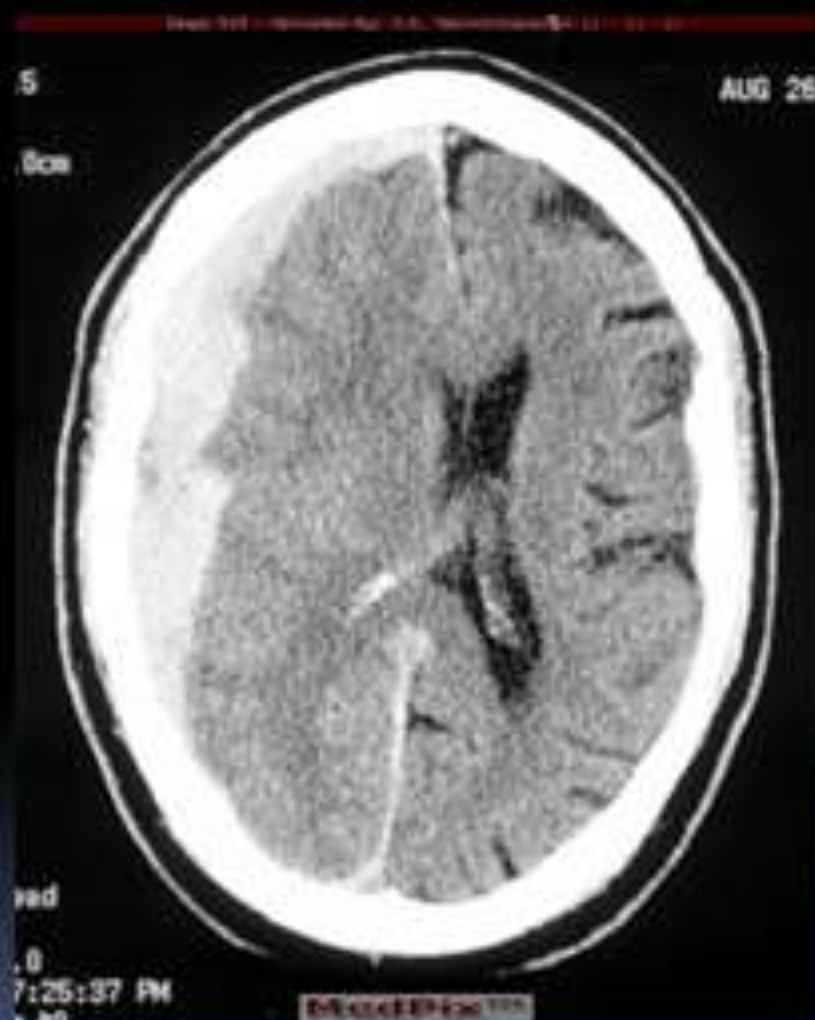

621 × 630



# SUBDURAL HEMORRHAGE

- Perdarahan antara dura - arachnoid
- Mengenai arteri di daerah cortex
- Acut / kronis

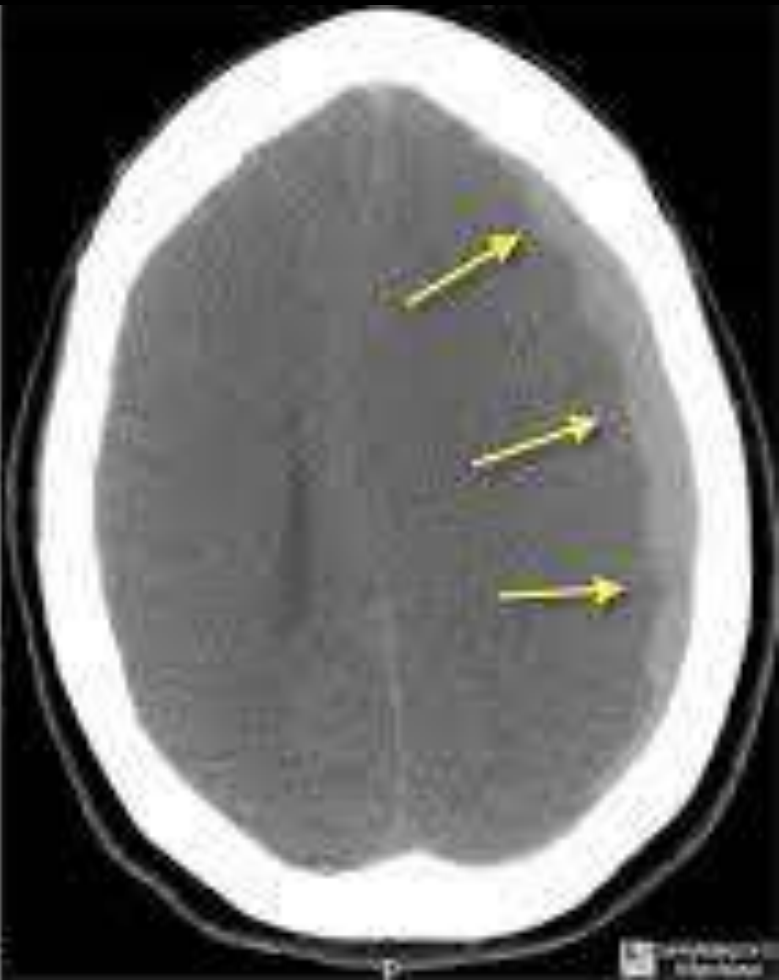
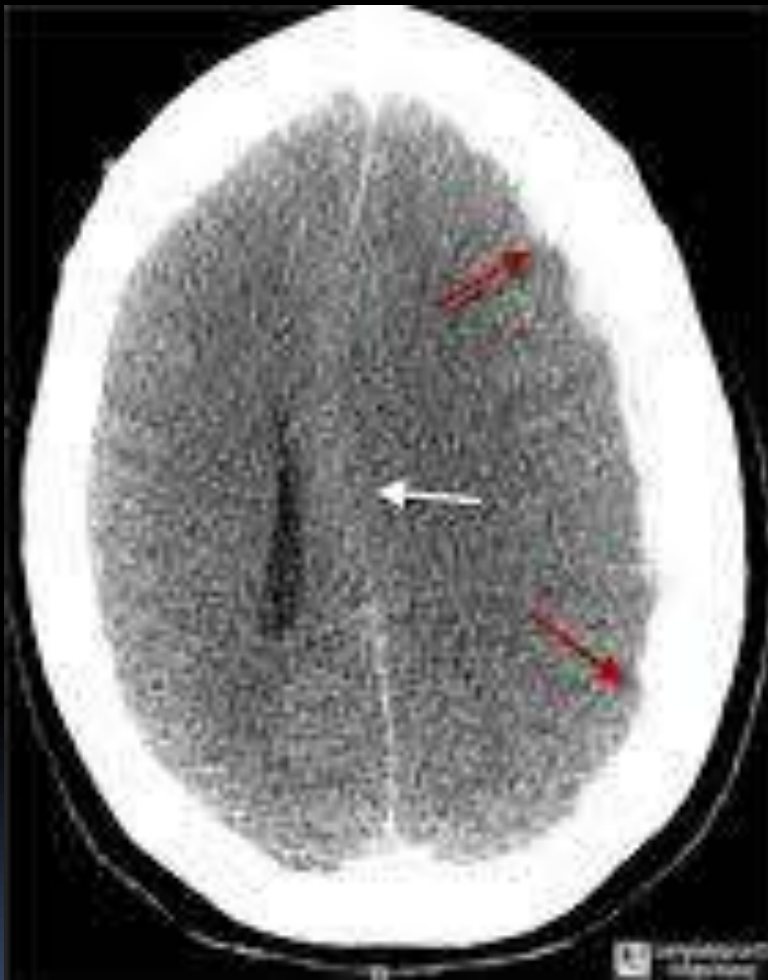

- **Crescent mass appearance di hemisfere**
- **Penekanan sulcus ke dalam**
- **Bisa meluas ke fissura interhemisfere**
- **60 % high density**
- **40 % mixed hipo-hiperdense**

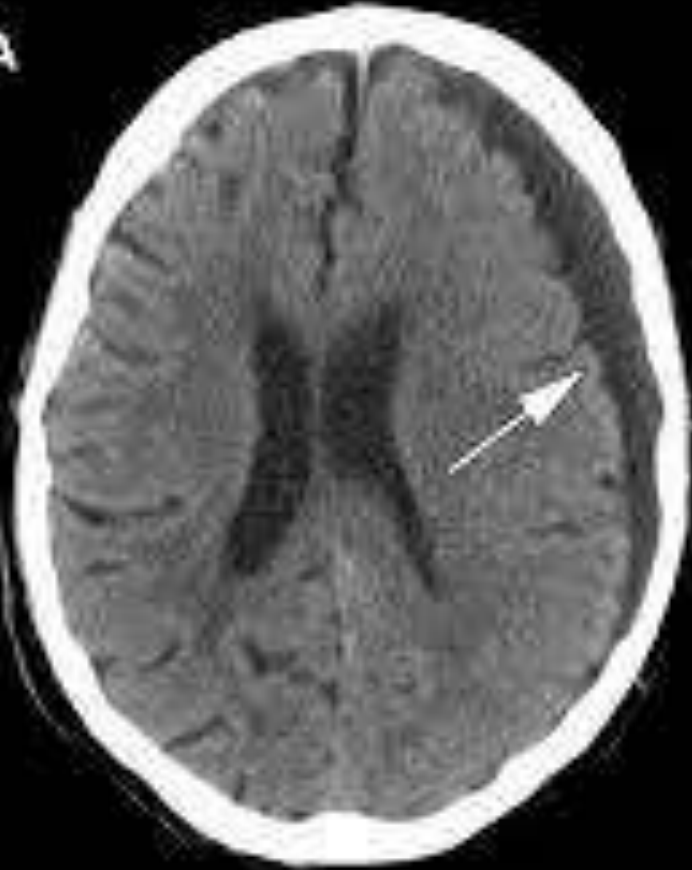# Subdural Hemorrhage

- Lesi bentuk cressent / bulan sabit
- Menekan jaringan otak
- Deviasi midline struktur
- Akut / kronik

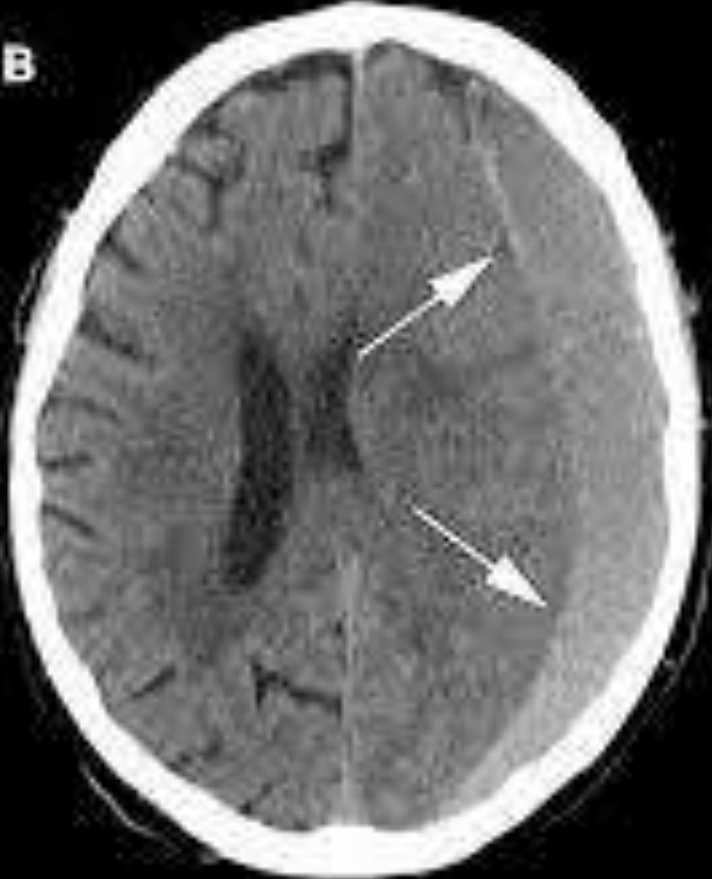



A

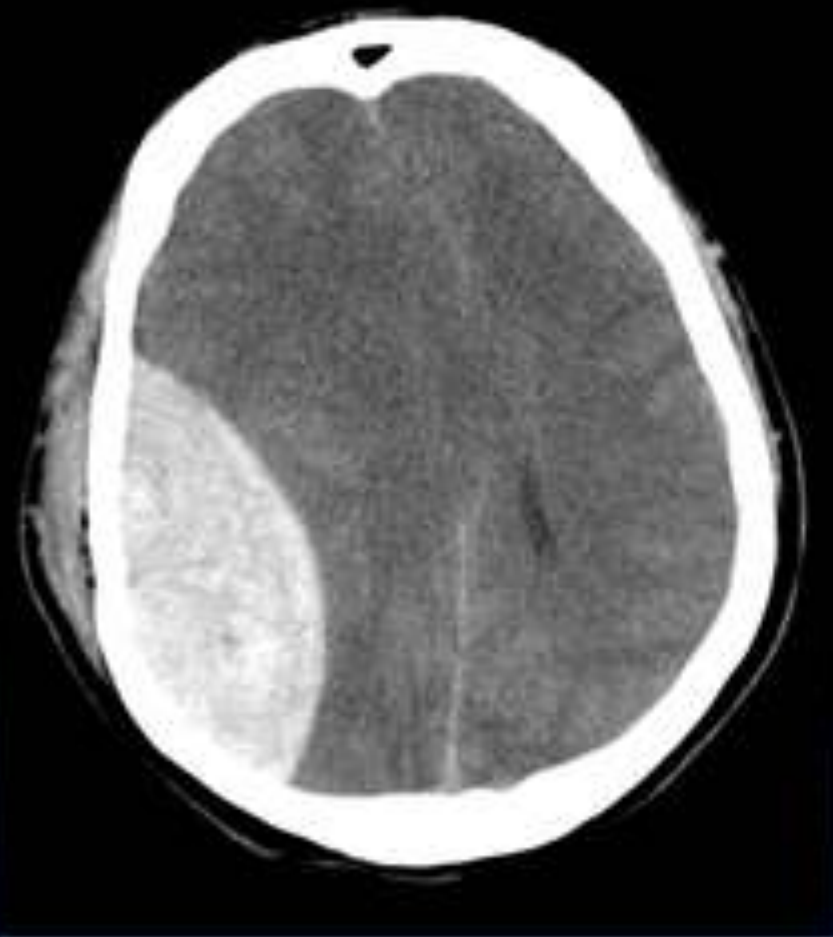


B



# EPIDURAL HEMORRHAGE

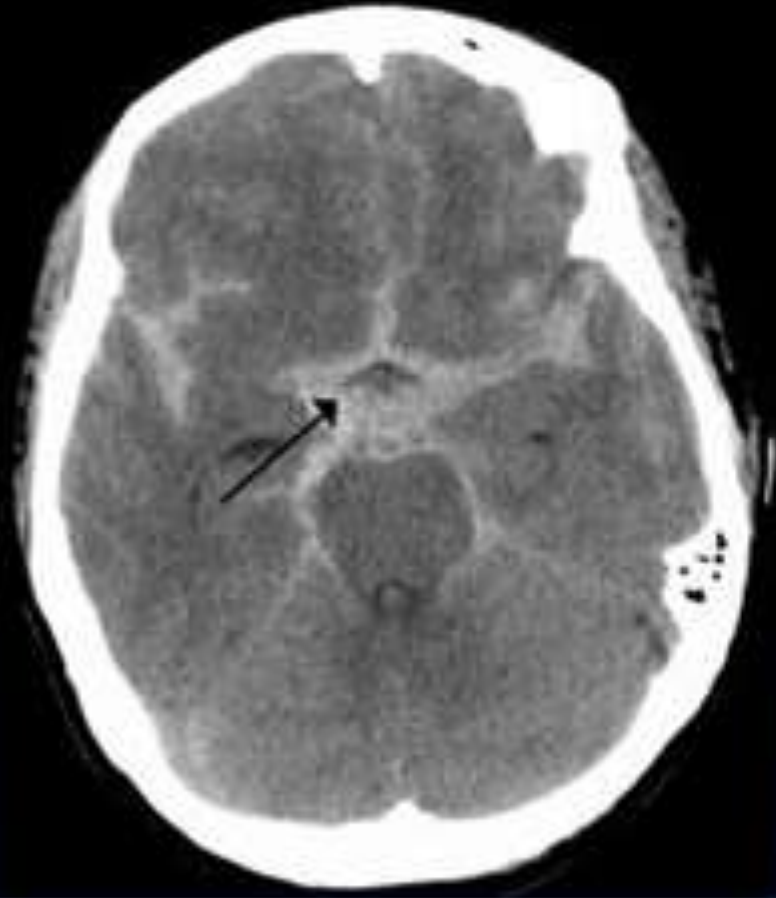- Perdarahan antara dura - calvaria
- Pada umumnya unilateral
- Mendesak jaringan otak
- Deviasi midline struktur
- Fraktur di tempat lesi dan kontralateral



- **Biconvex extra-axial mass**
- **Sub arachnoid space tertekan**
- **80 % skull fracture**
- **Lokasi pada tempat trauma**
- **Perdarahan akut/kronis**

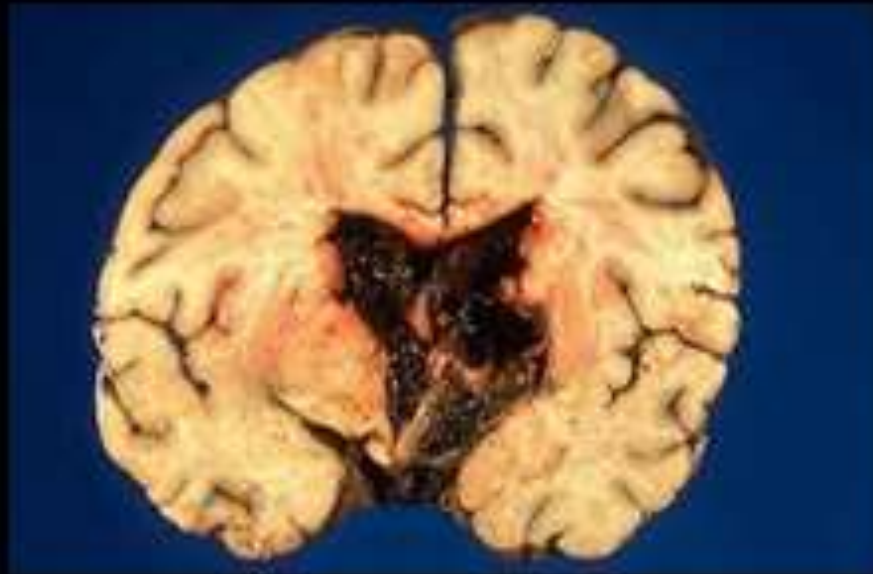
# SUBARACHNOID HEMORRHAGE

- Perdarahan di subarachnoid space
- Bisa berhubungan dengan SDH, IDH
- Berhubungan dengan trauma

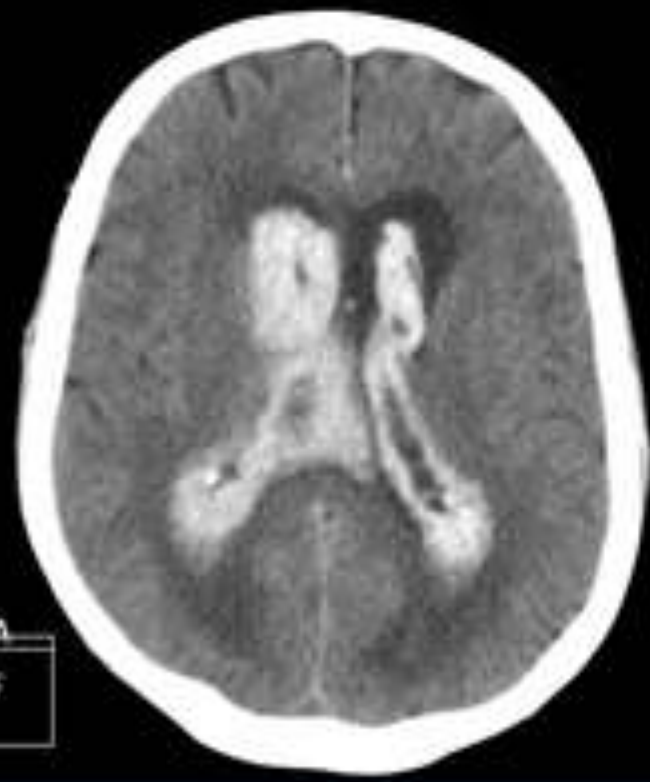

- **Hiper density pada sulcus, cisterna**
- **Bisa bersama dengan lesi lain**
  - SDH
  - ICH

# INTRAVENTRICULAR HEMATOME

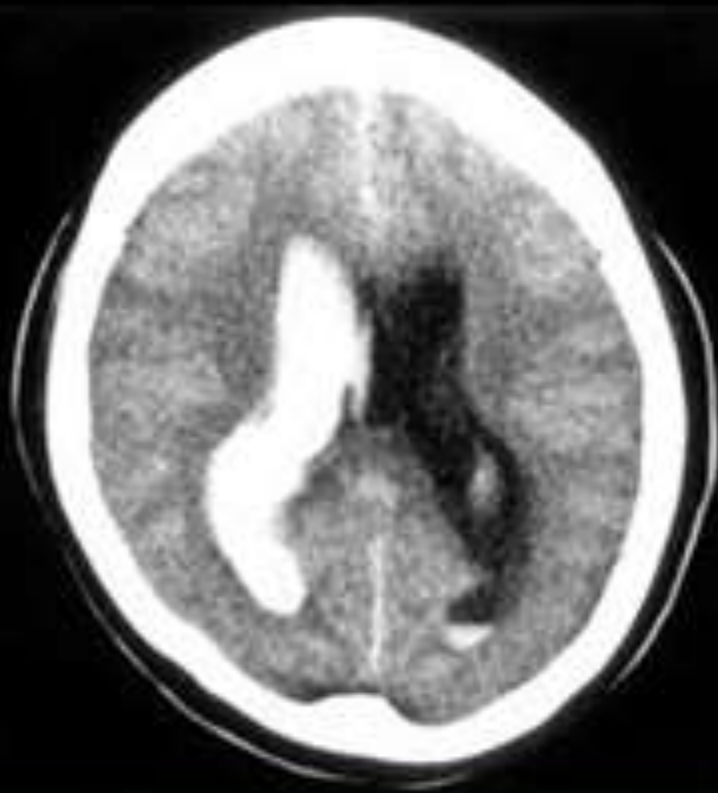

- Berasal dar a. choroid
- Efek trauma yang lebih berat
- Biasanya terjadi bersama perdarahan yang lain (deep hematoma)
- 5 % kasus

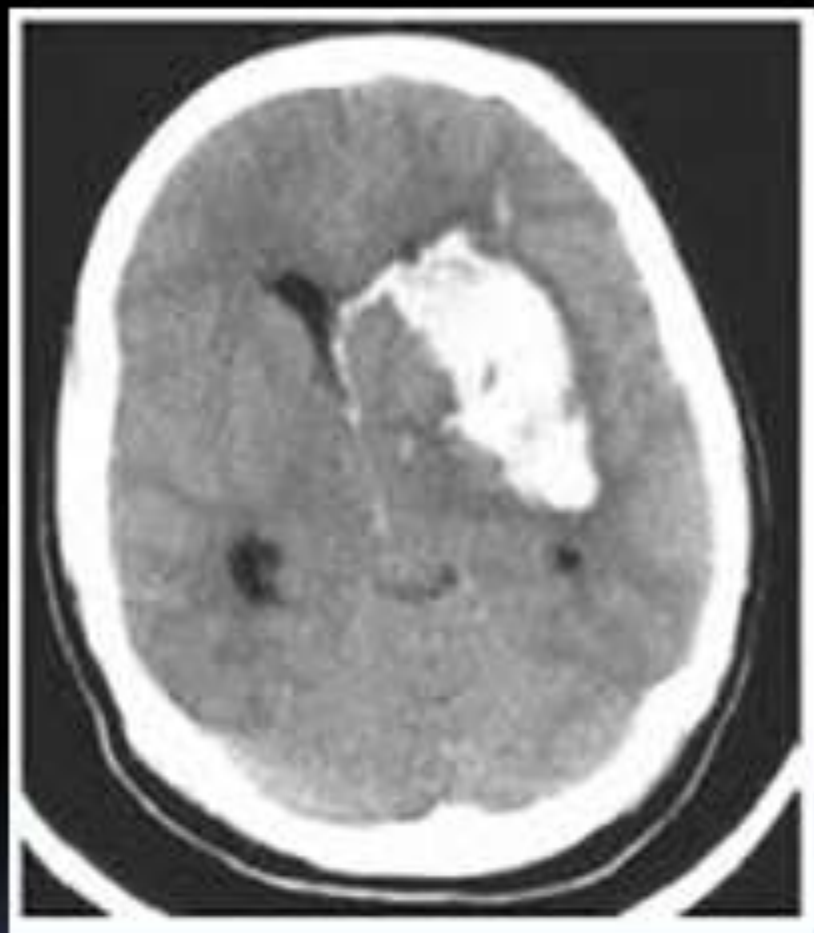

- **Hiperdense di plexus choroid, ventrikel**
- **Blood-CSF level**
- **Terjadi bersama degan deep parenchymal hemorrhage**





09-5511





THORAX



# Trauma Thorax

- Trauma tumpul
- Trauma Tajam

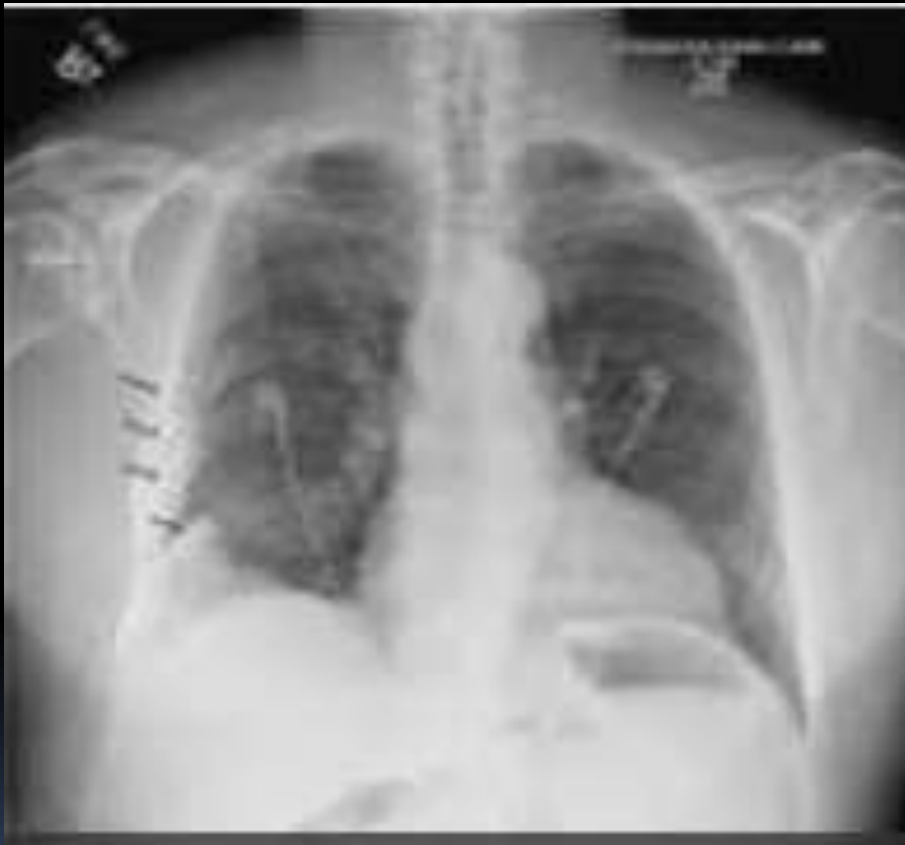# Fraktur Costae

- Sering pada trauma tumpul
- Paling sering akibat trauma
- Sering pada costa ke 4 sampai costa ke 10
- Pada costae ke 1-3 biasanya karena trauma dengan tenaga yang kuat
- Sering menyebabkan komplikasi lebih lanjut

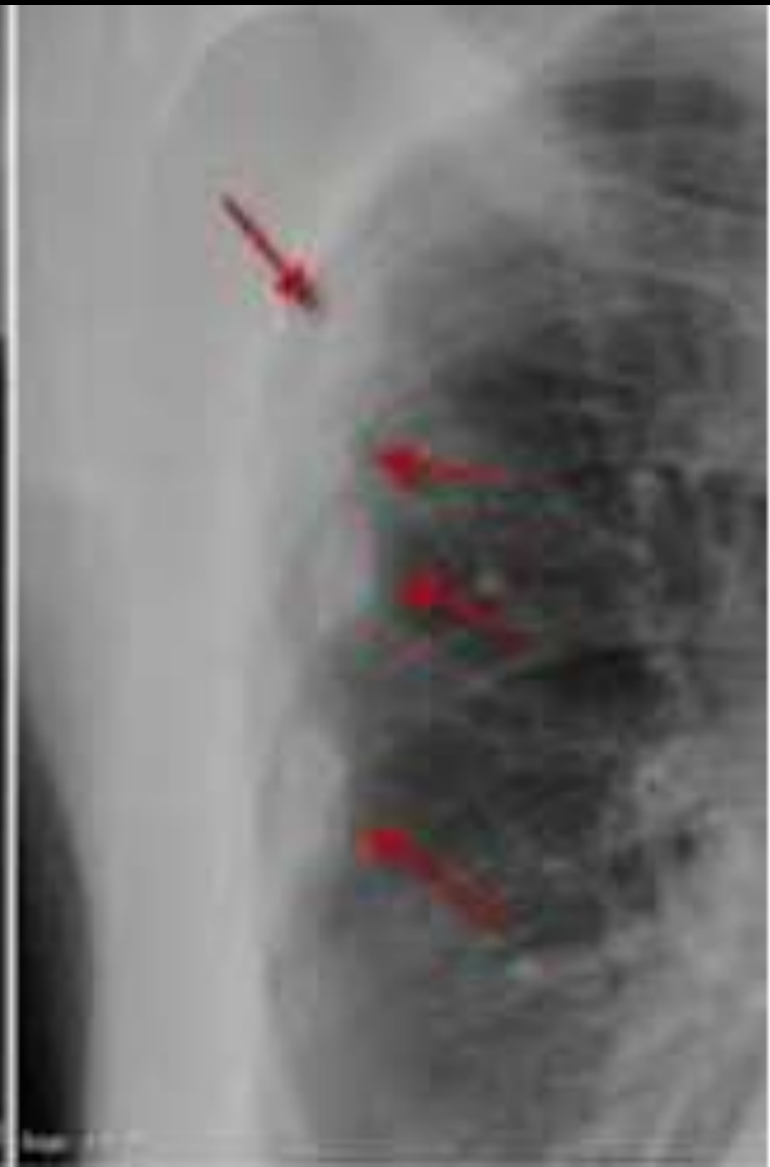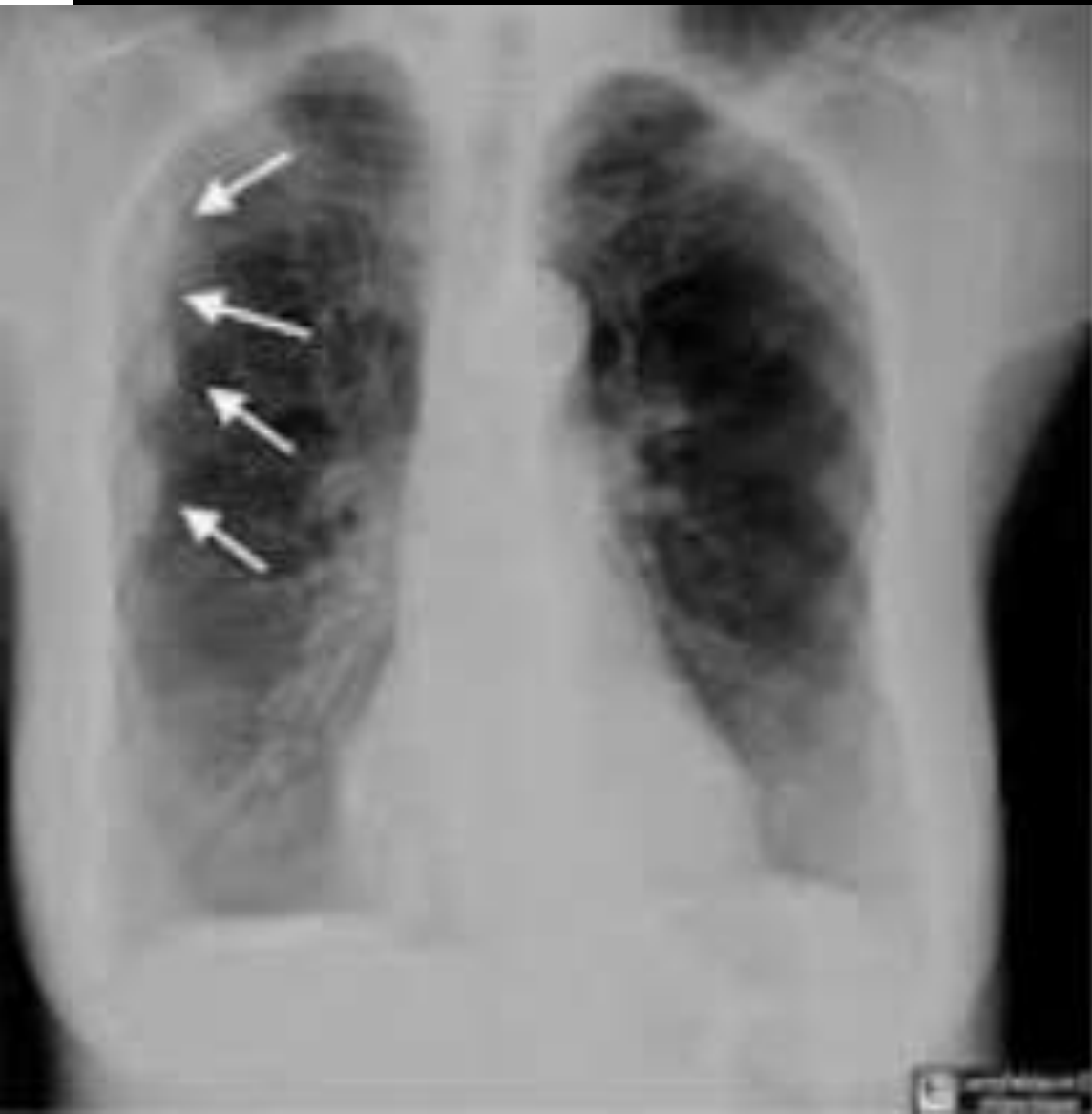# Fraktur Costae pada Foto Thorax

- Sekitar 25% kasus tidak terlihat
- Harus selalu perhatikan gejala klinis
- Nyeri pada waktu bernafas

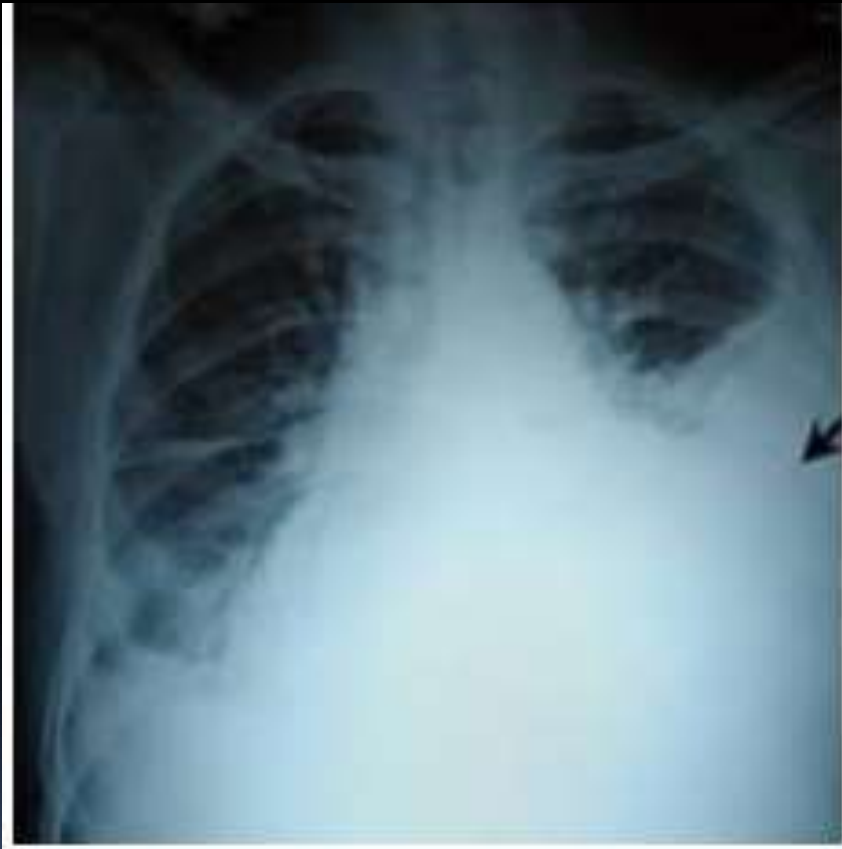# Fraktur costae



- Anterior / posterior ?
- Lacerasi paru
- Hematopulmonum
- Hemothorax
- Pneumothorax

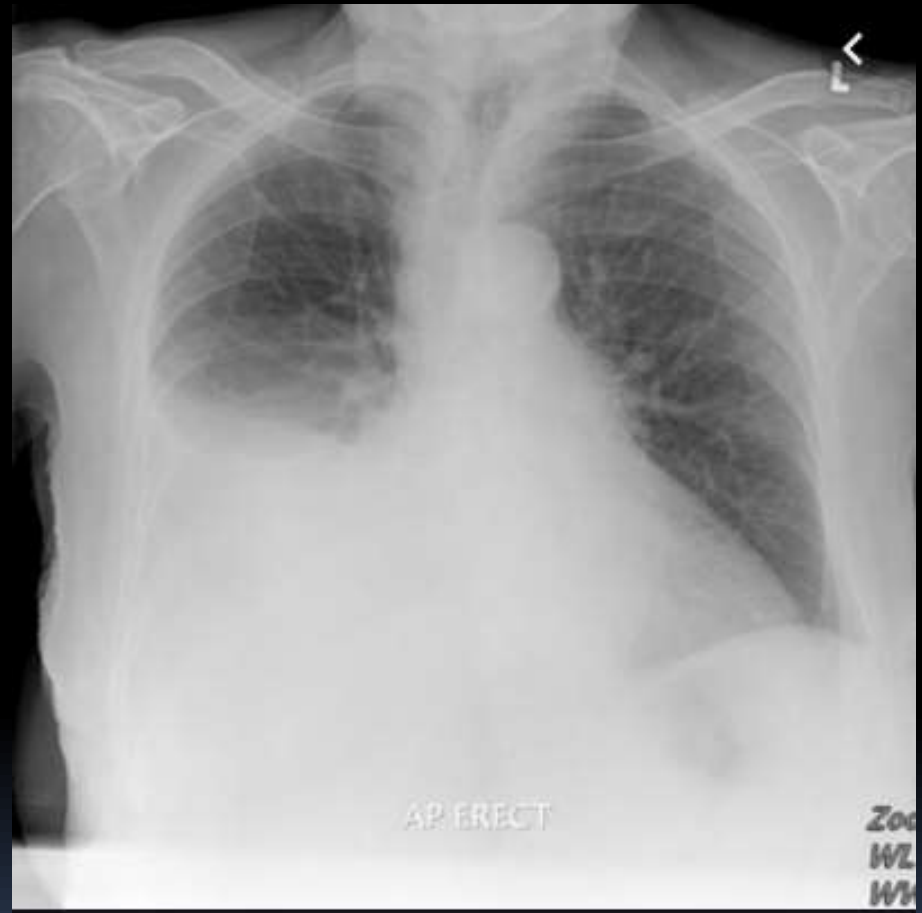
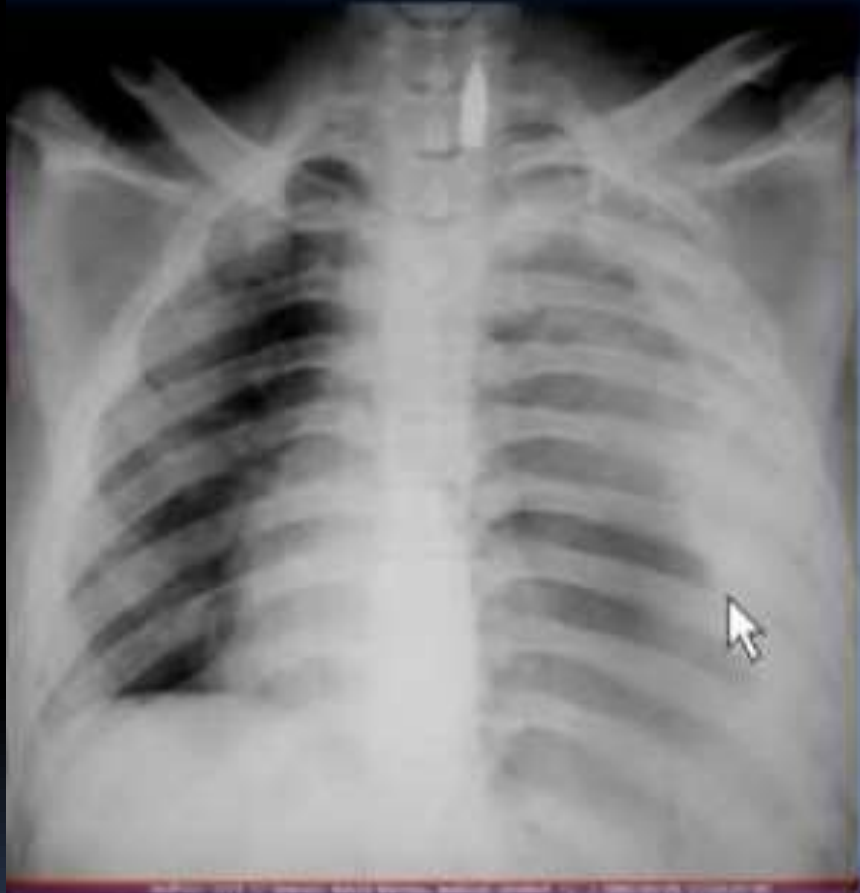
# Hemothorax



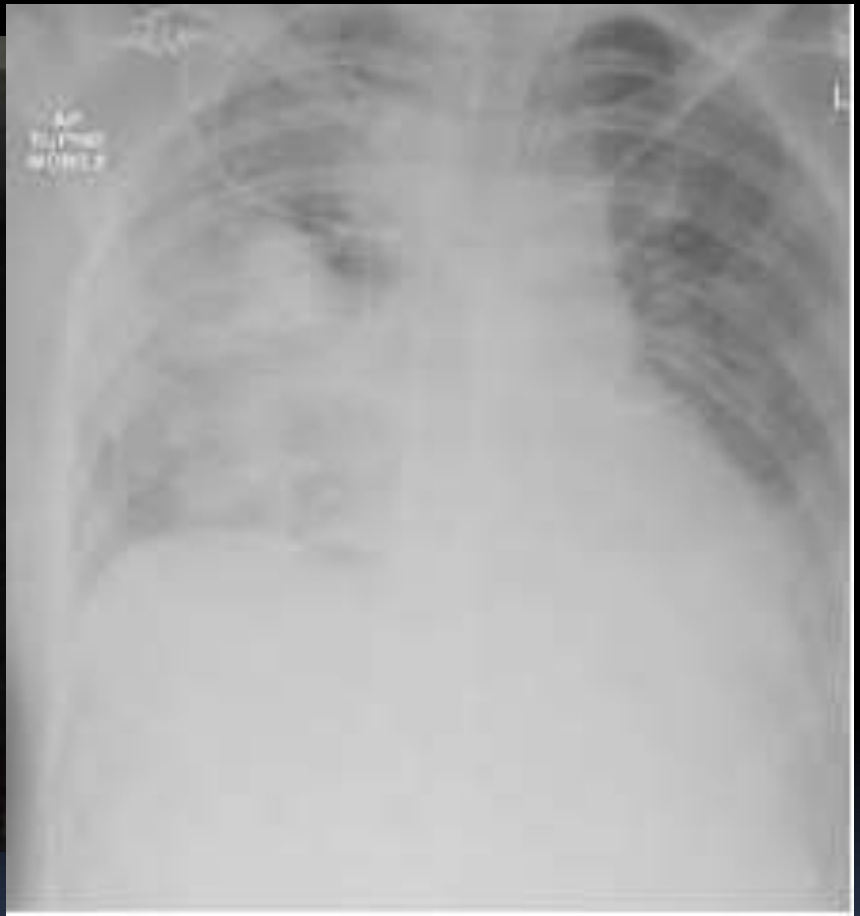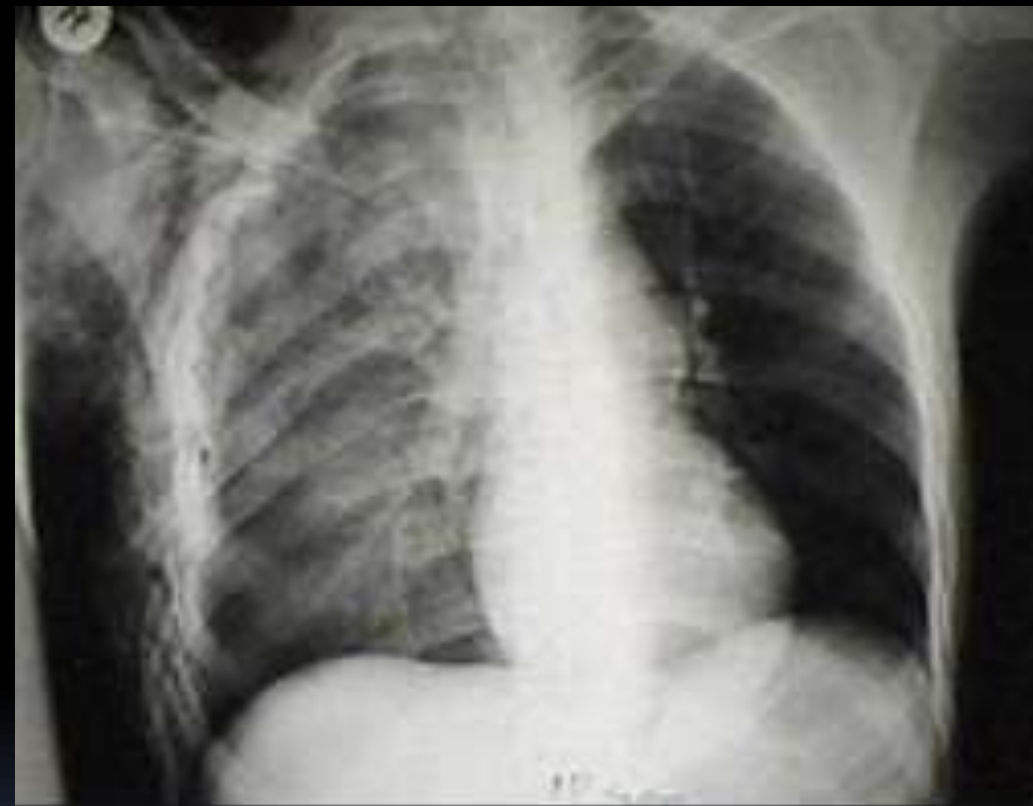
- Cairan darah di cavum pleura
- DDX. Effusi pleura
- Fraktur disekitar lesi

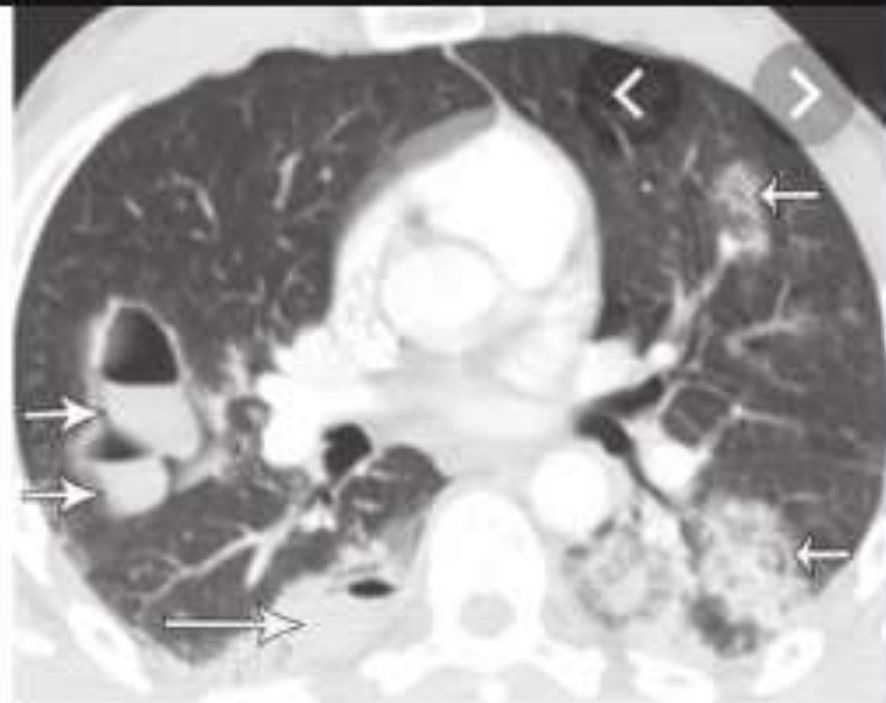
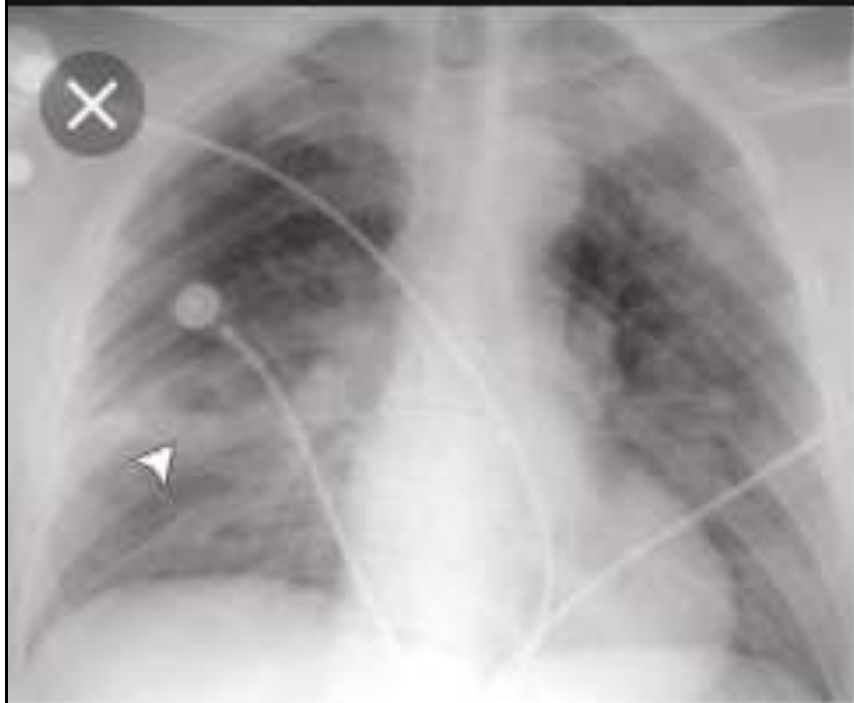




# Lacerasi Paru

- Hilangnya struktur gambaran paru
- Akibat trauma tajam atau blunt trauma
- Gambaran cavitas di paru yang diisi dengan darah atau udara atau keduanya

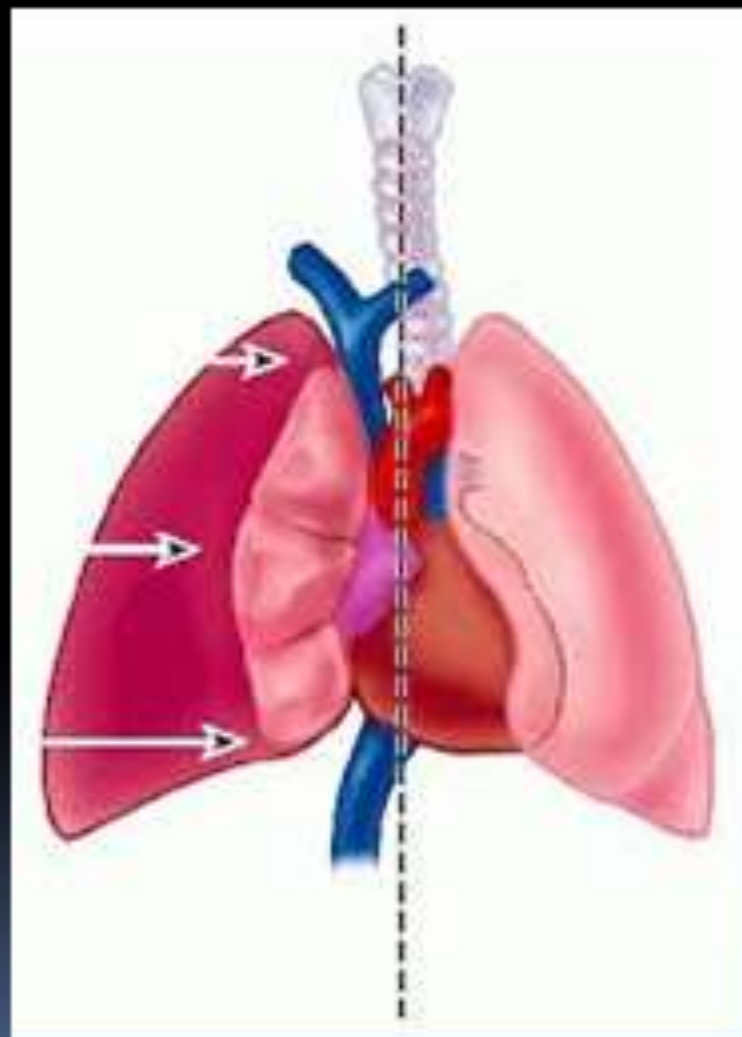




34

35

# PNEUMOTHORAX

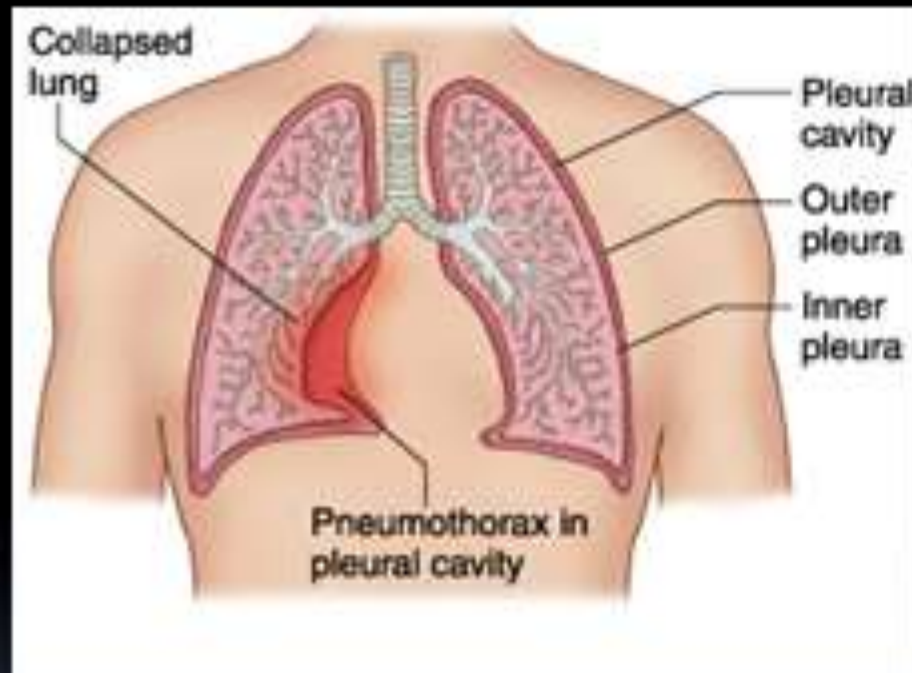


- Terdapat udara bebas di cavum thorax diluar paru yang bisa menyebabkan paru kolaps
- Penyebab bisa primer maupun sekunder

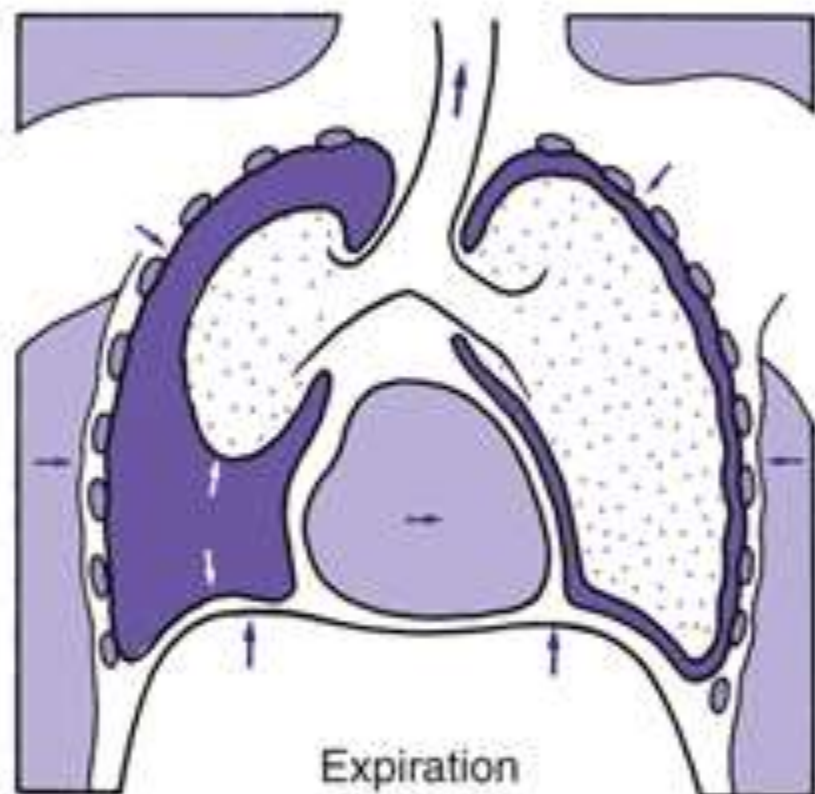
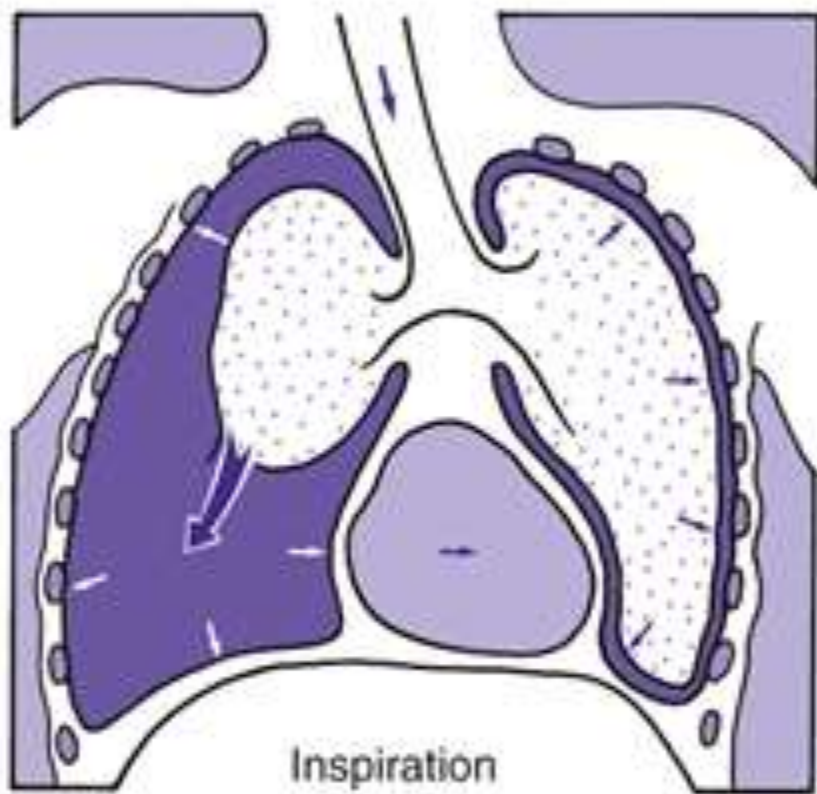
# Pneumothorax :

- **Open pneumothorax**
- **Closed pneumothorax**
- **Tension pneumothorax**
- **Flail chest**

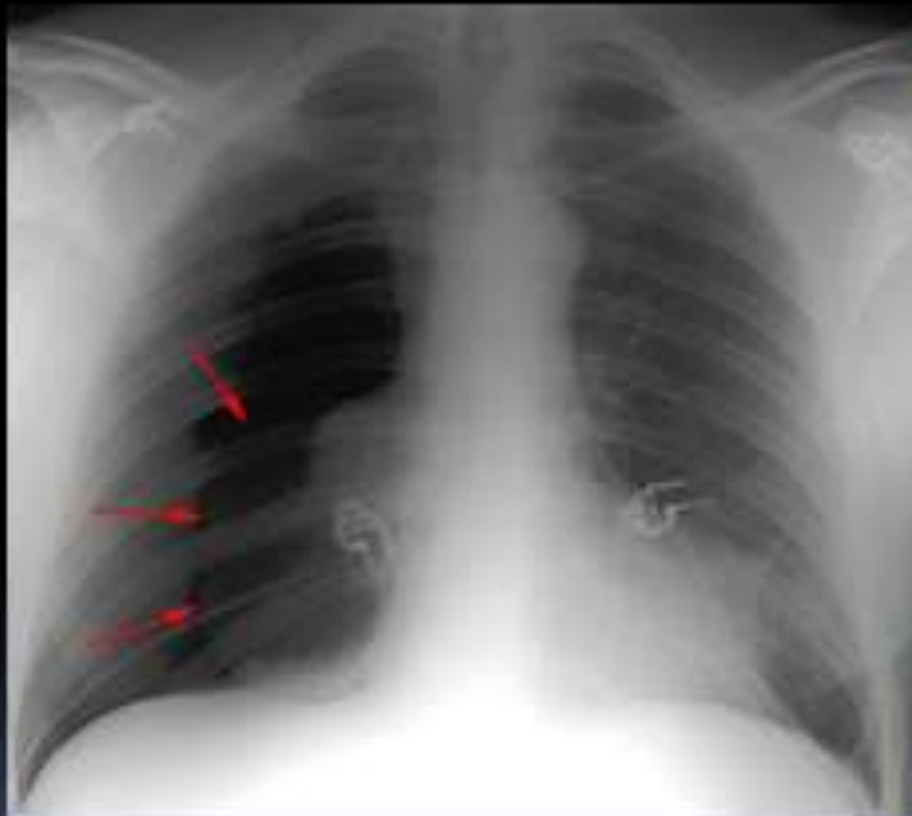# CLOSED PNEUMOTHORAX



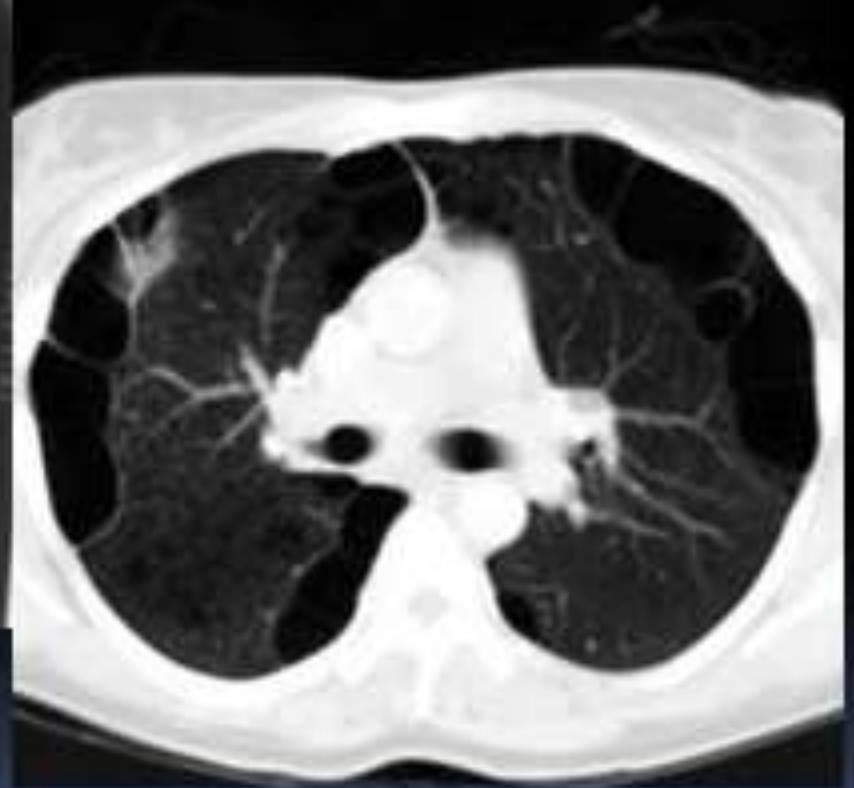
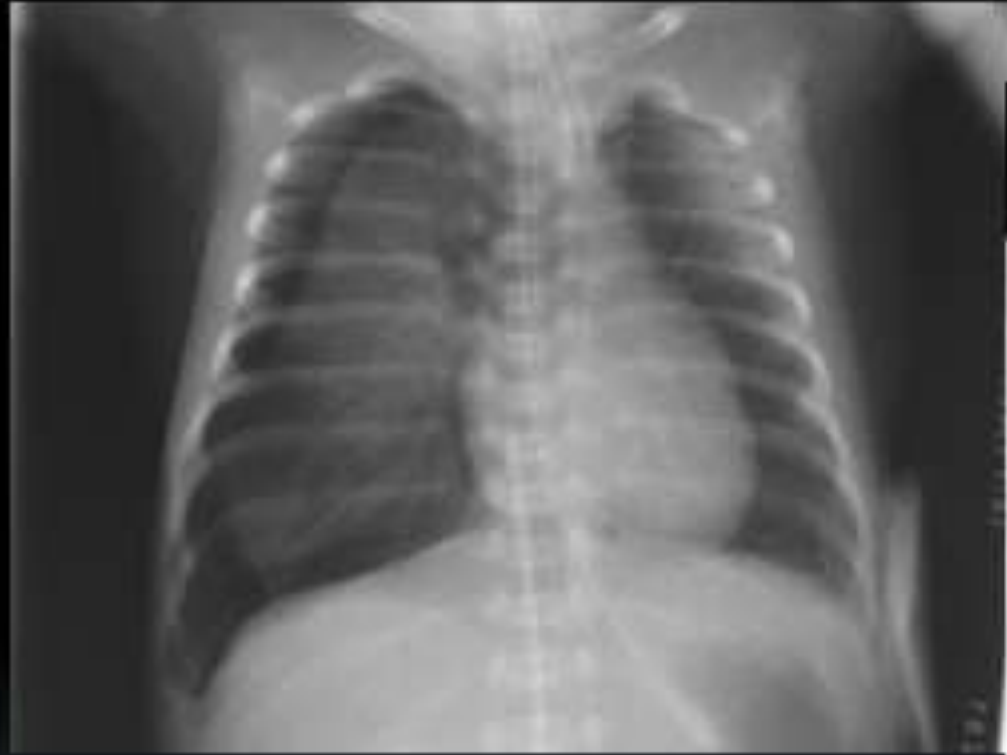- **Masuknya udara di dalam rongga poten-sial pleura**
- **Sering karena trauma tumpul**
- **Penyebab tersering adalah laserasi paru**



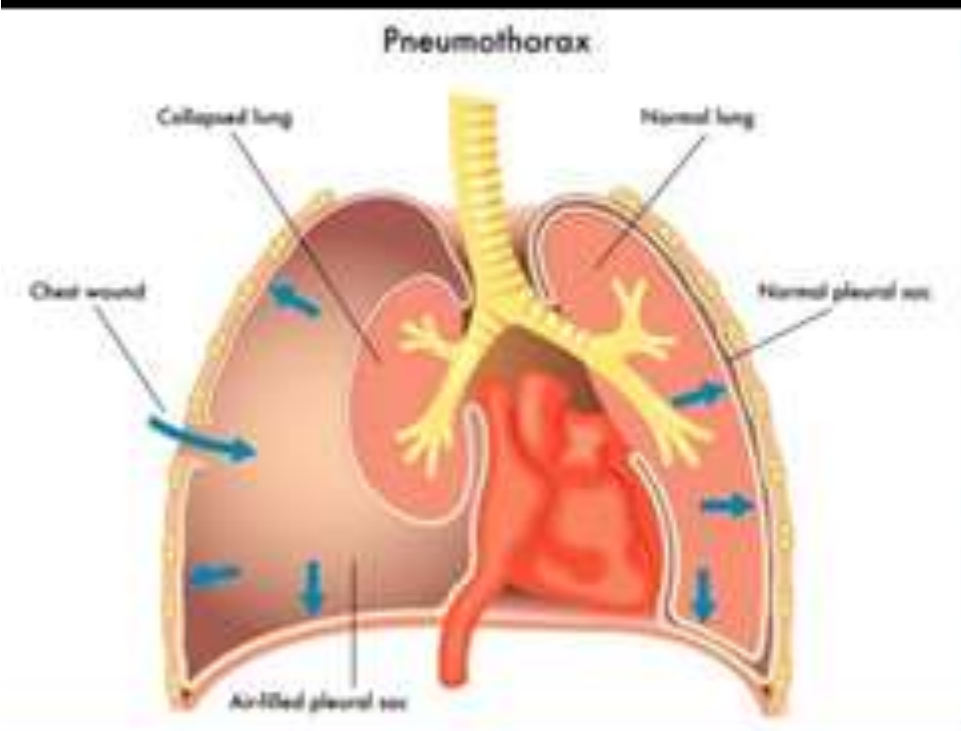




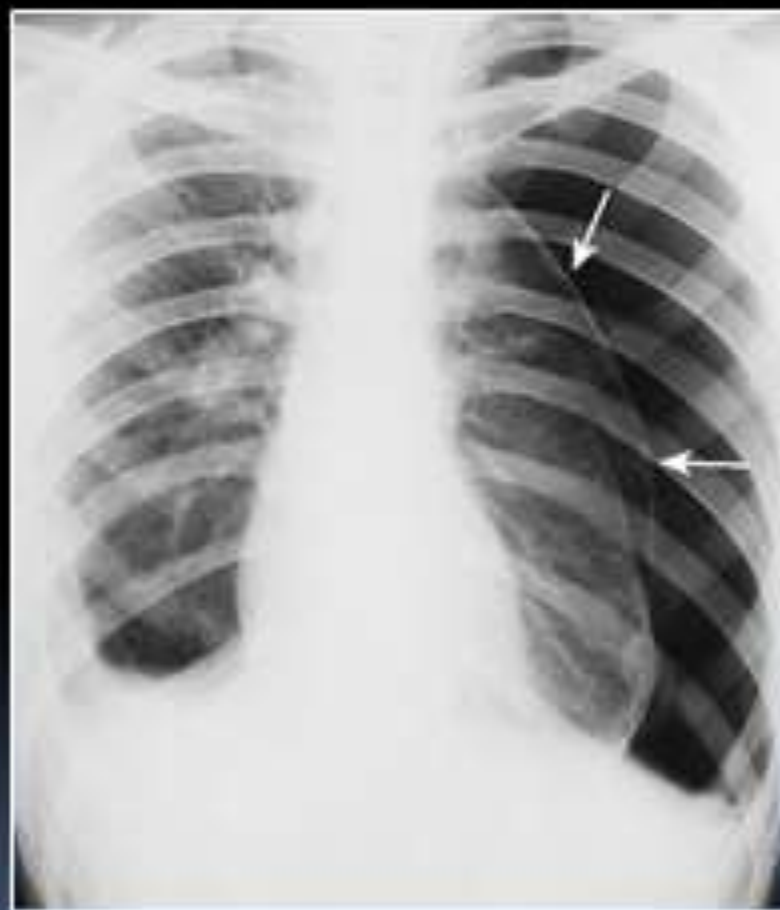- **Tampak area luscen tanpa jaringan paru di hemithorax kanan**



# OPEN PNEUMOTHORAX

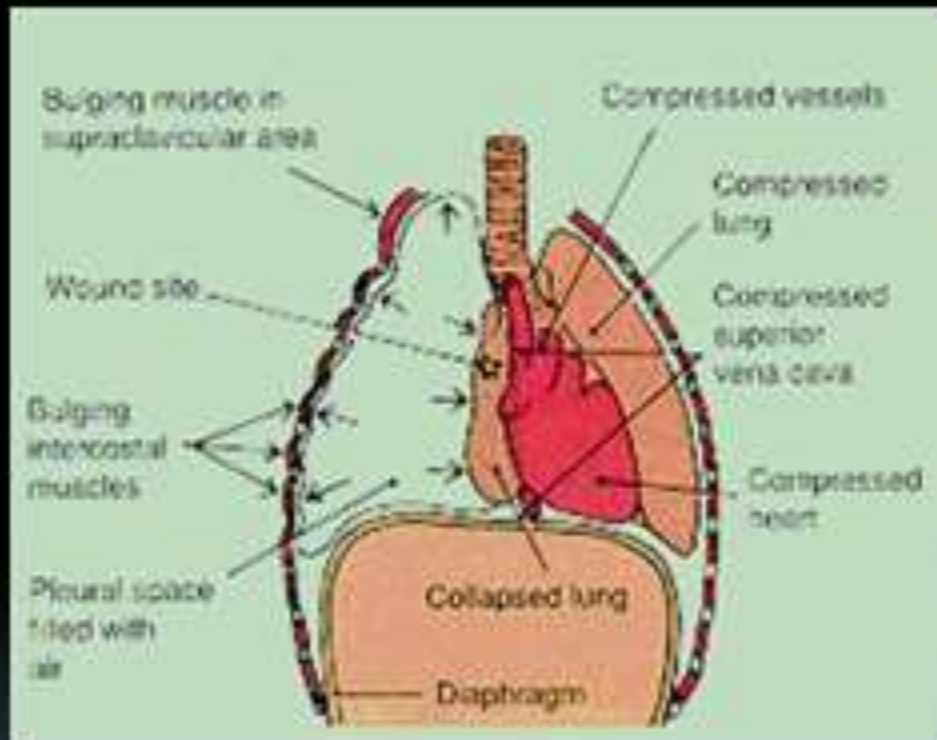


- Defek terbuka pada dinding thorax
- Tekanan dalam rongga pleura sama dengan tekanan atmosfer

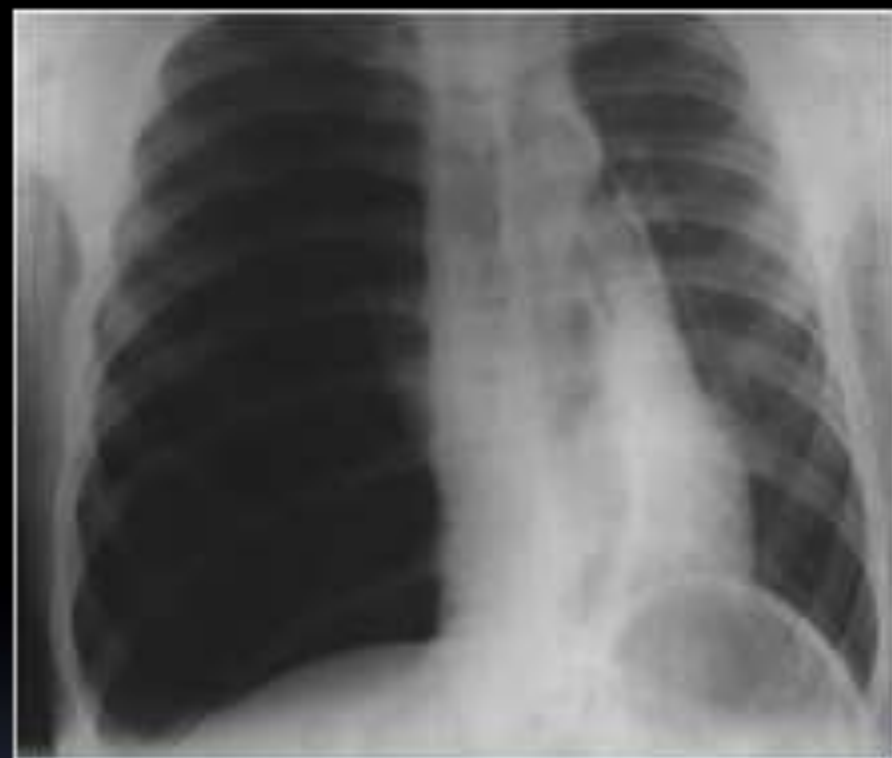

- Area hipodense tanpa jaringan paru di hemithorax kiri
- Mediastinum terdorong kontra lateral

# TENSION PNEUMOTHORAX



- Terjadi ventil phenomen
- Udara keluar dari jaringan paru atau dari dinding dada dan tidak bisa kembali
- One way valve



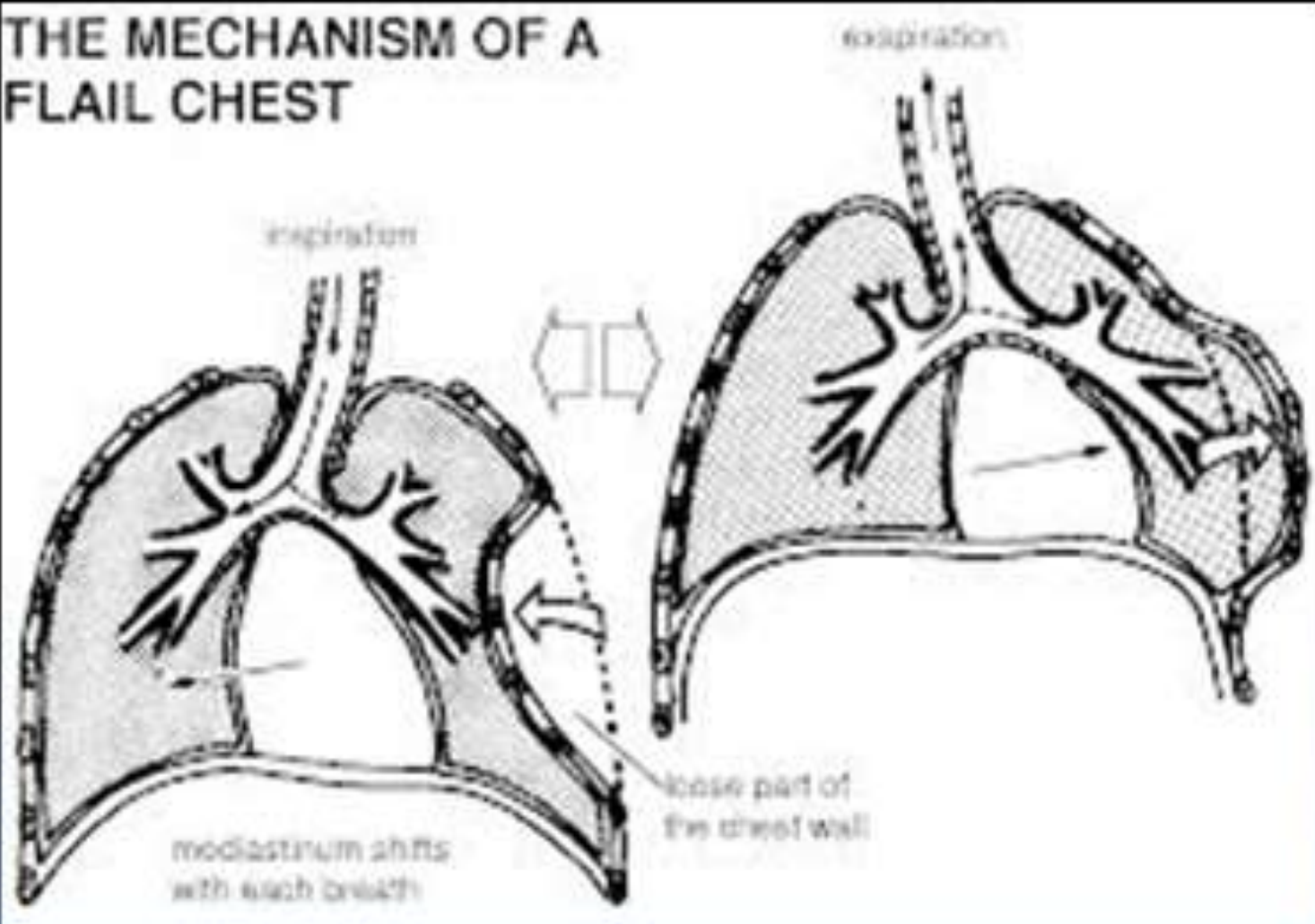
- **Area luscent tanpa jaringan paru di hemithorax kanan**
- **Jantung terdorong ke kiri**
- **Diaphragma kanan melurus**

# FLAIL CHEST

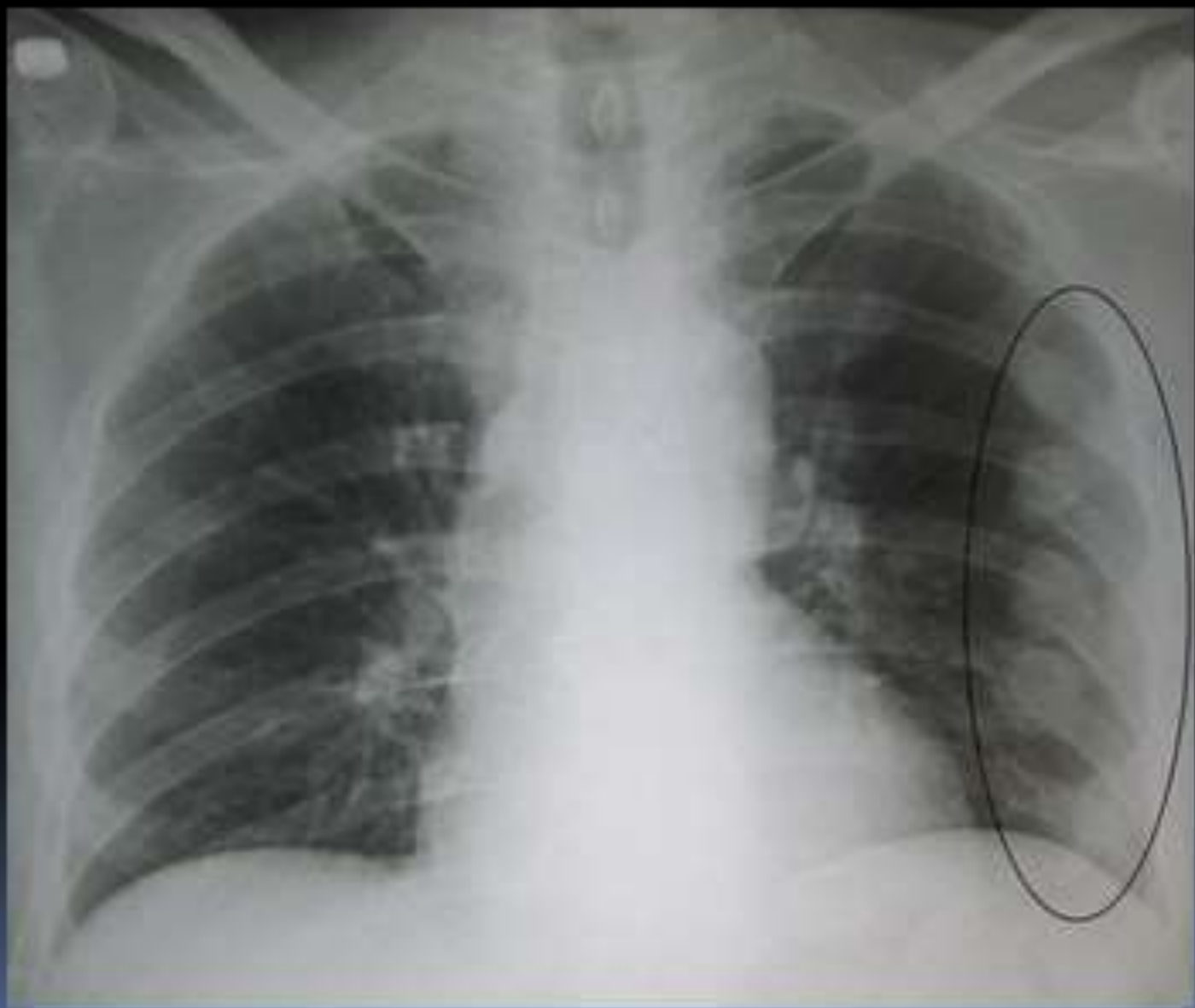
- Akibat fraktur multipel costae dengan lebih dari 2 atau tiga garis fraktur
- Terlepasnya sebagian segmen costae
- Menyebabkan pernafasan paradoxal

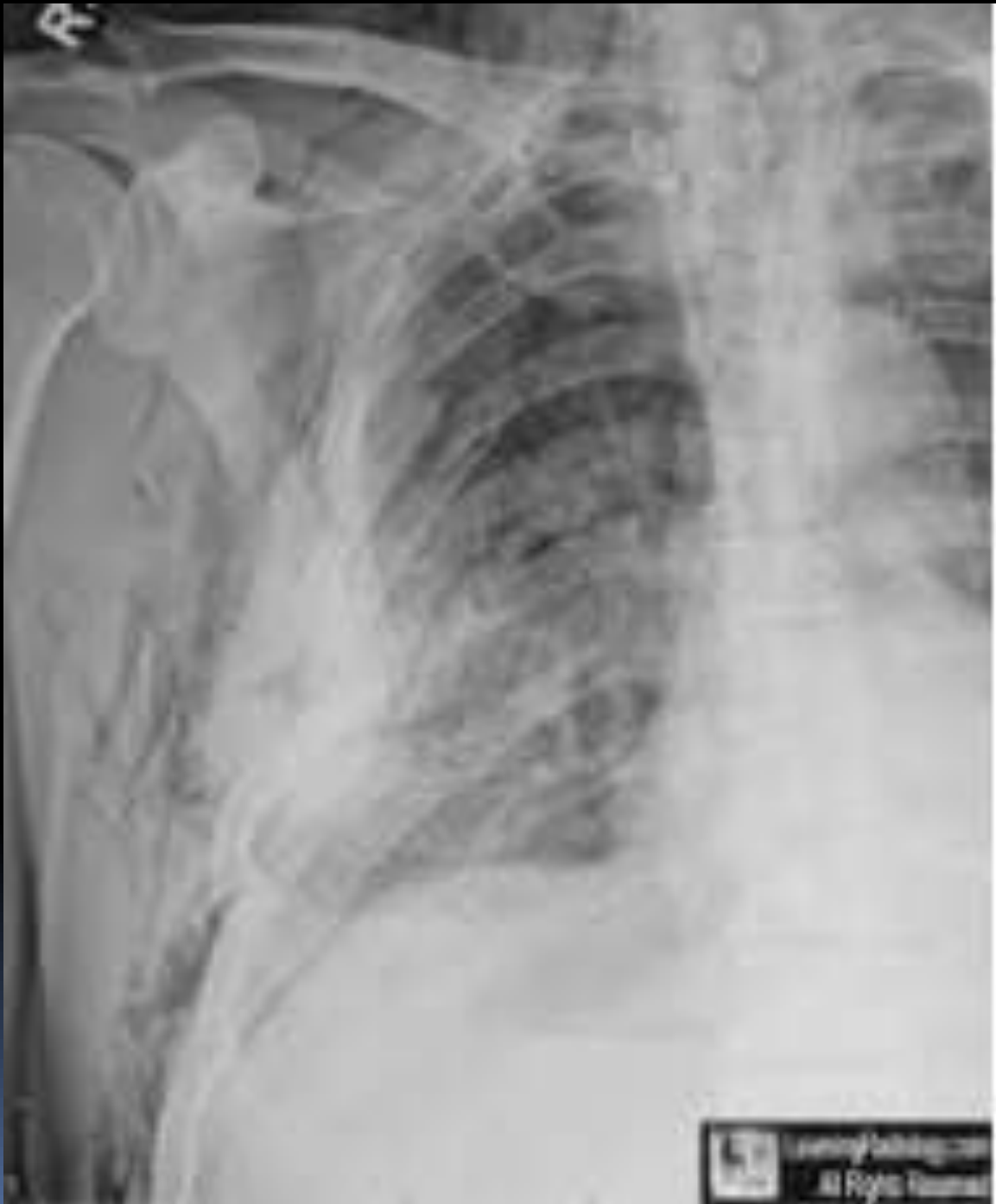# Mekanisme Flail Chest

## THE MECHANISM OF A FLAIL CHEST







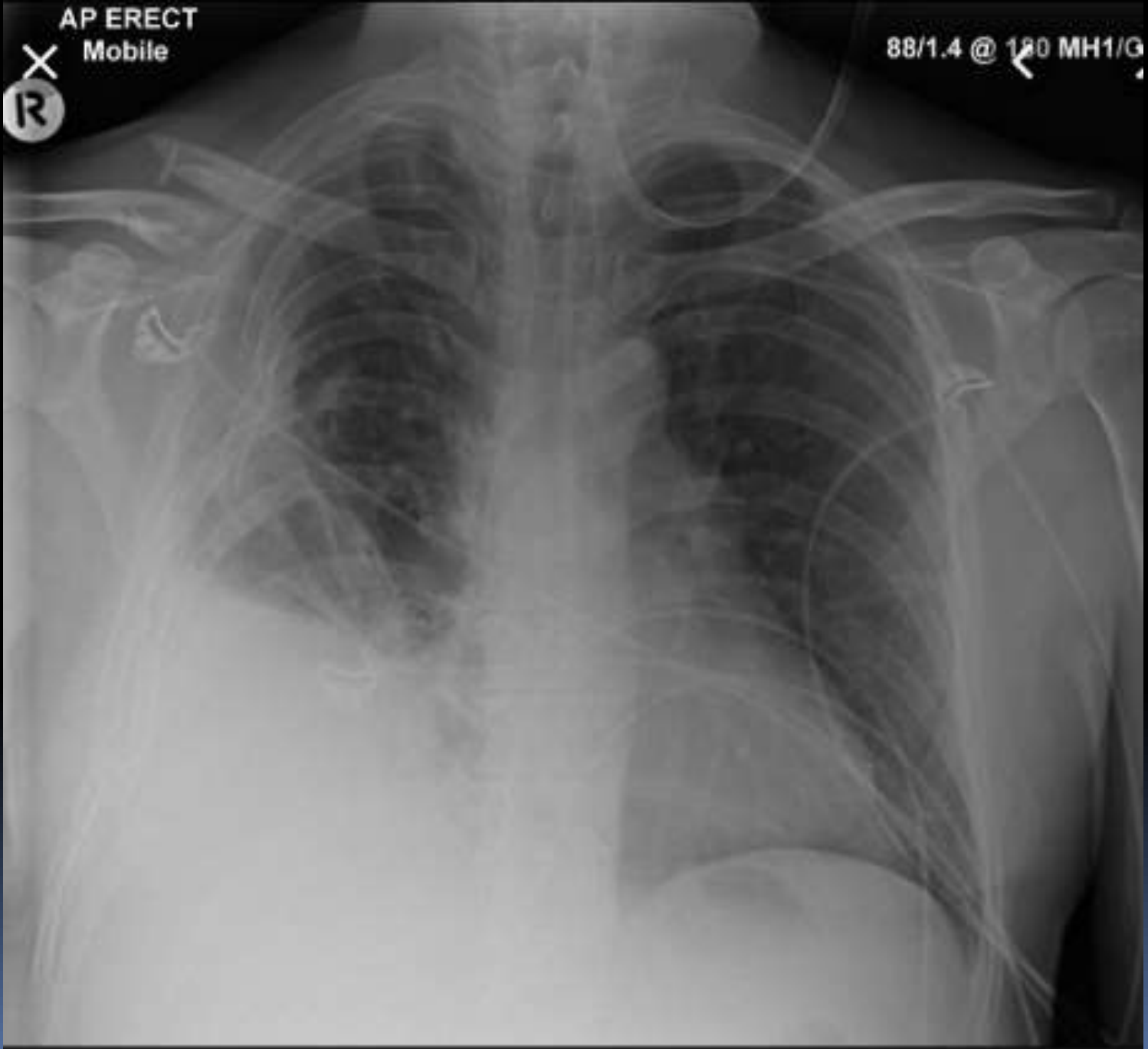

AP ERECT

Mobile

88/1.4 @ 120 MH1/G

X  
R



# CAVUM ABDOMEN

# INTERNAL BLEEDING

- Keluarnya darah dari vascular ke cavum abdomen
- Dapat disebabkan karena trauma atau penyakit
- Dapat terjadi karena ada obyek

# **FAST**

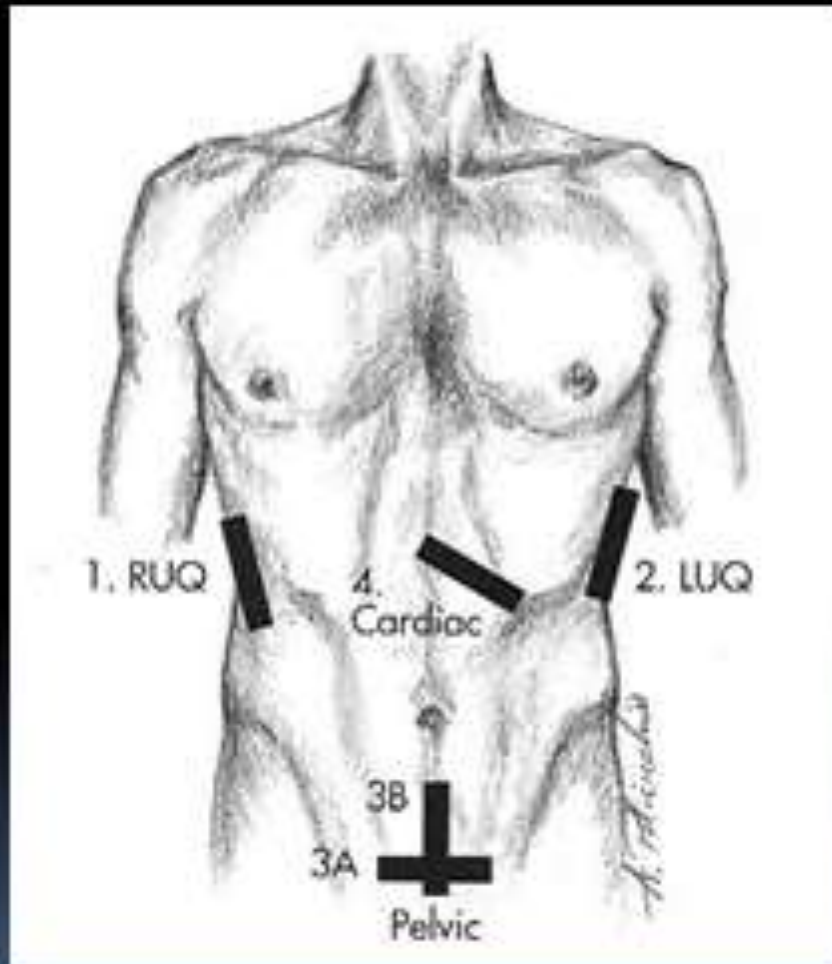
## **Focused Abdominal Sonography in Trauma**

### **INDIKASI :**

- Abdominal trauma**
- Pediatric trauma**
- pregnant trauma**
- Suspect pericardial  
tamponade**

- **FAST** ; Fokus pada adanya cairan bebas intra abdominal
- Cairan bebas ditentukan dengan penempatan probe USG pada tempat-tempat tertentu di permukaan abdomen

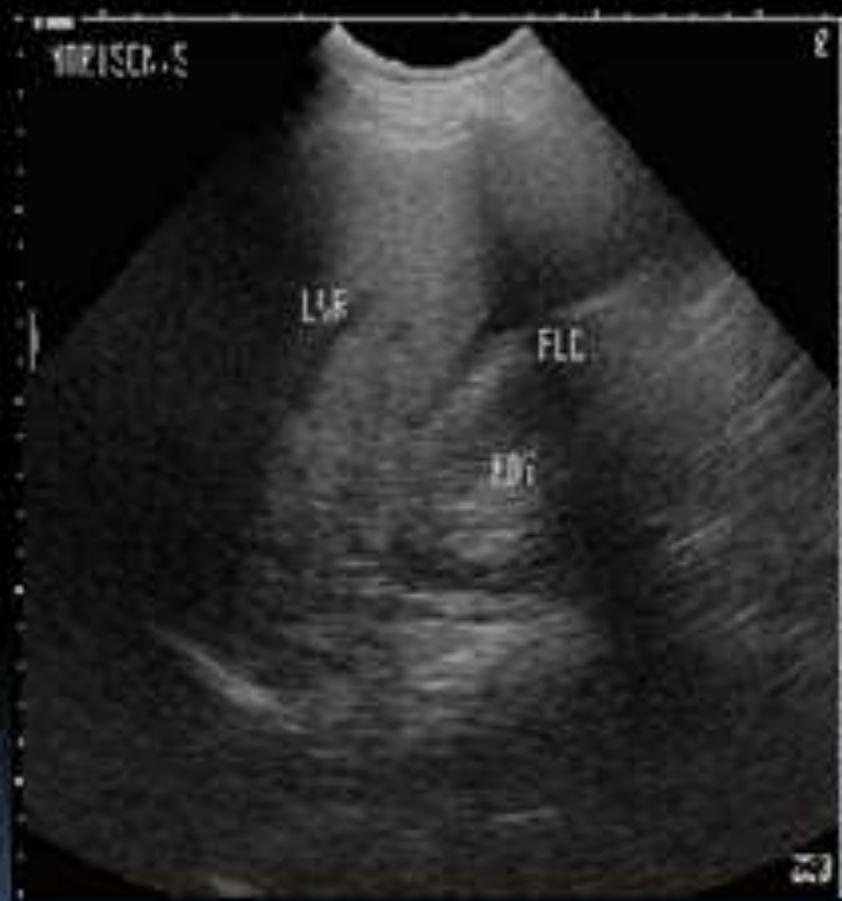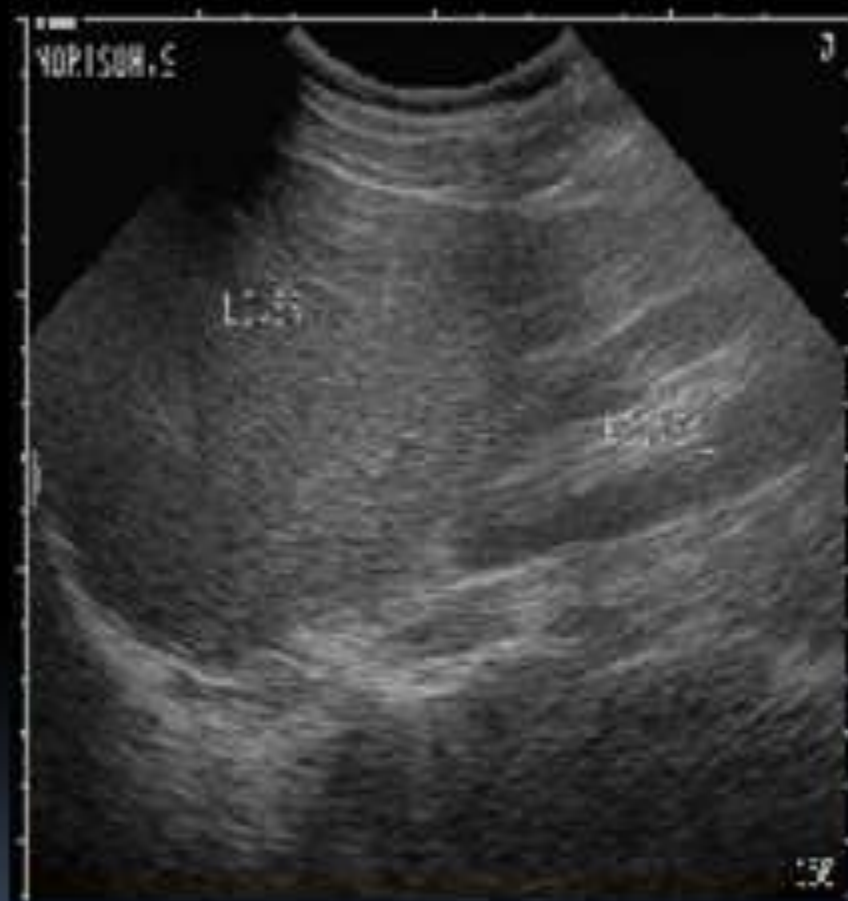# FAST (penempatan probe)



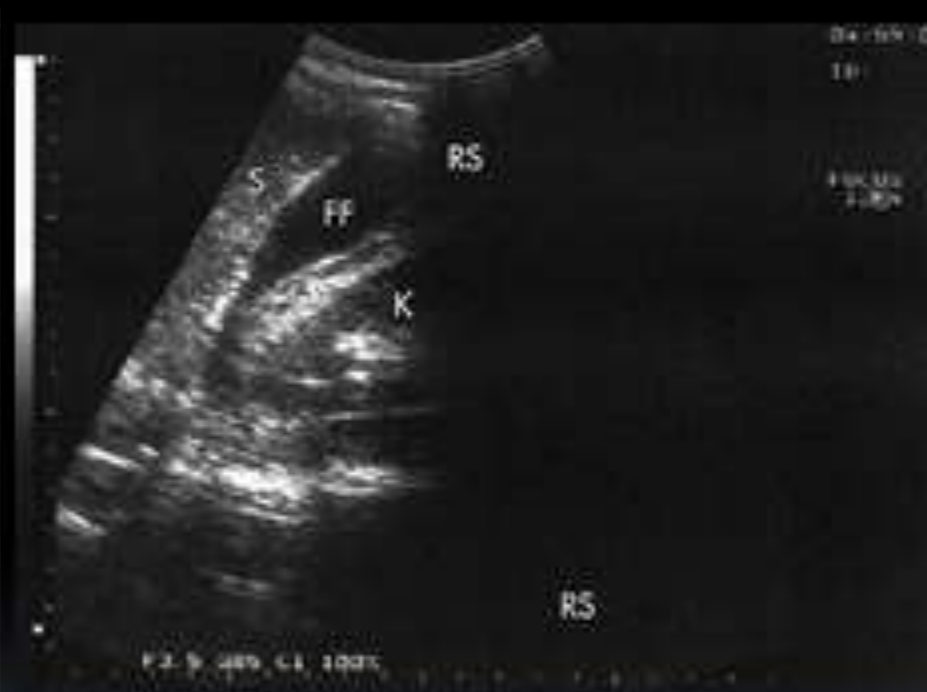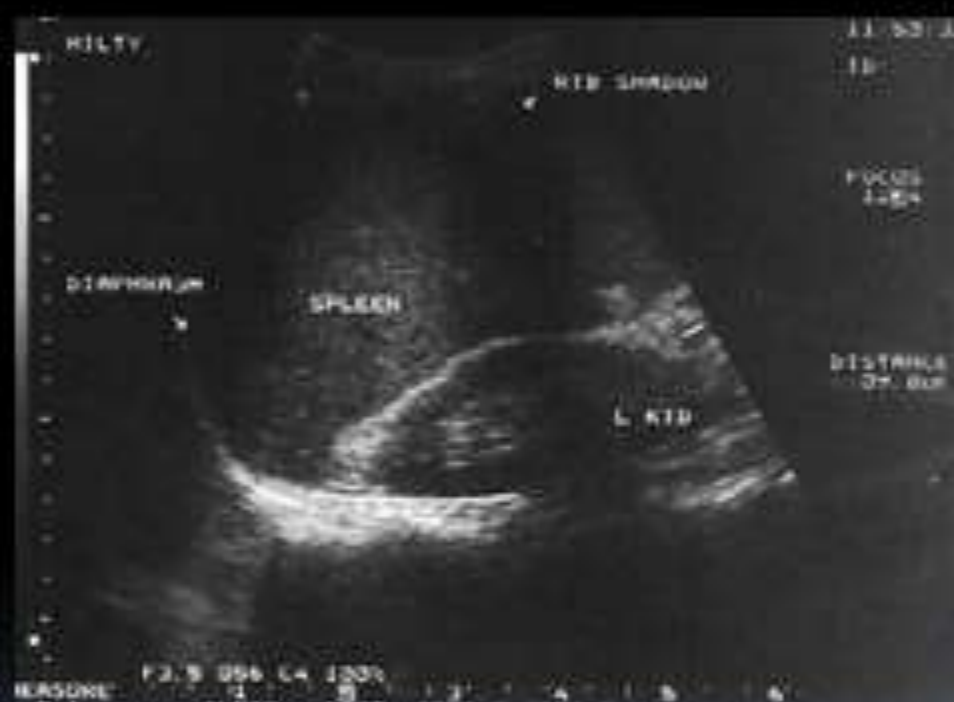- RUQ ; Morrison pouch
- LUQ ; spleenorenal
- Pelvis
- Subxyphoid : pericardium



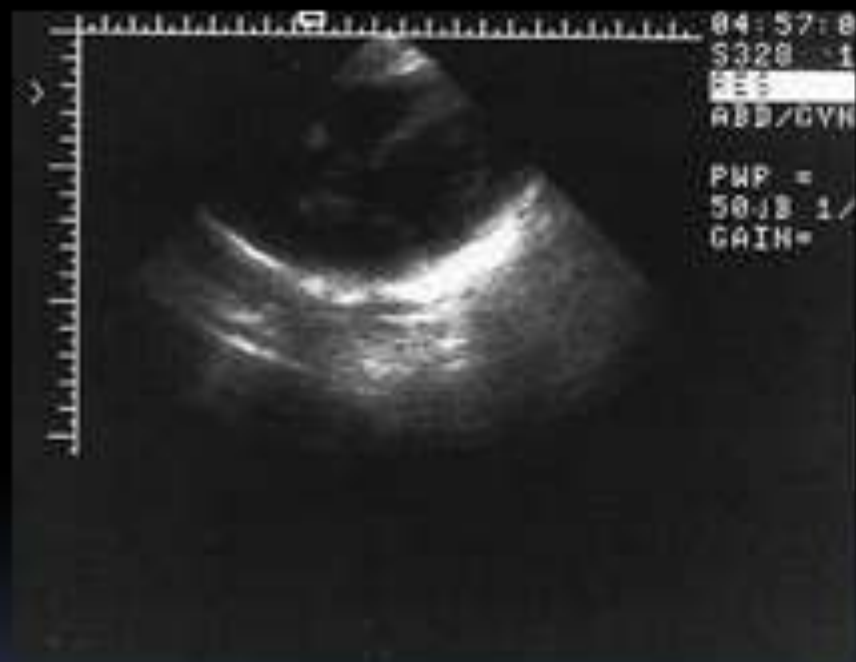# Morisson pouch



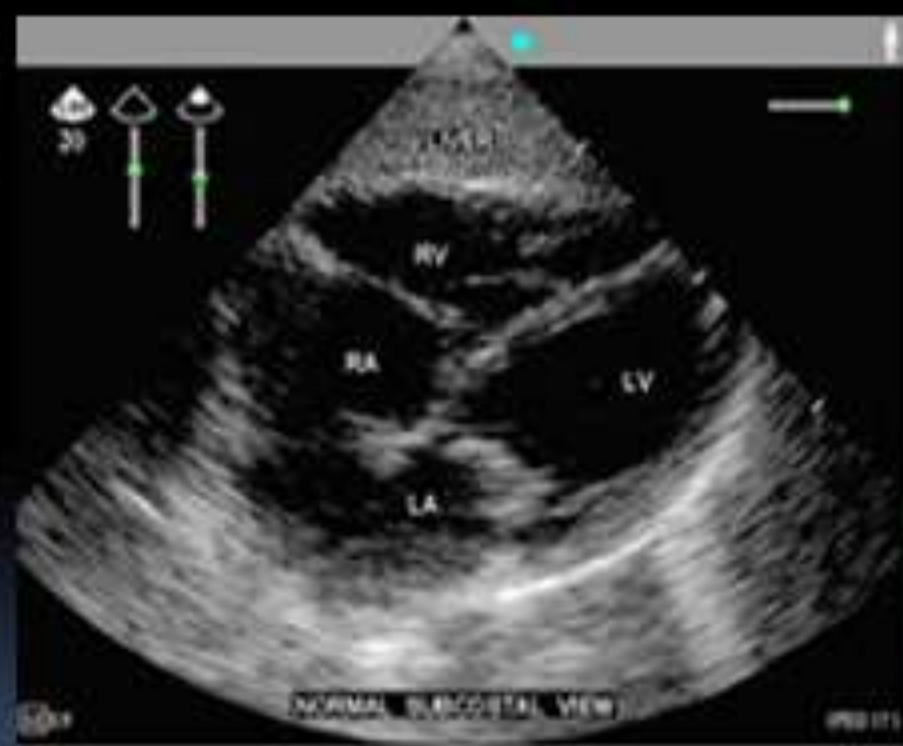# LUQ



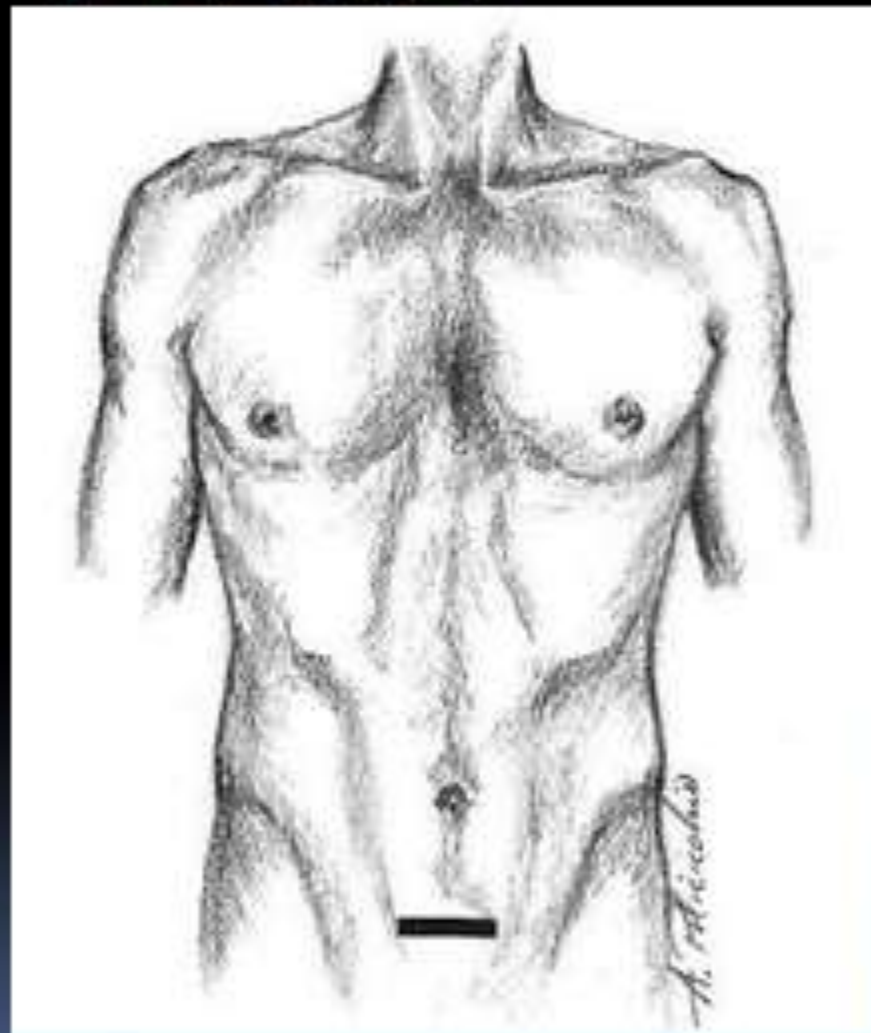
# SUBXYPHOID



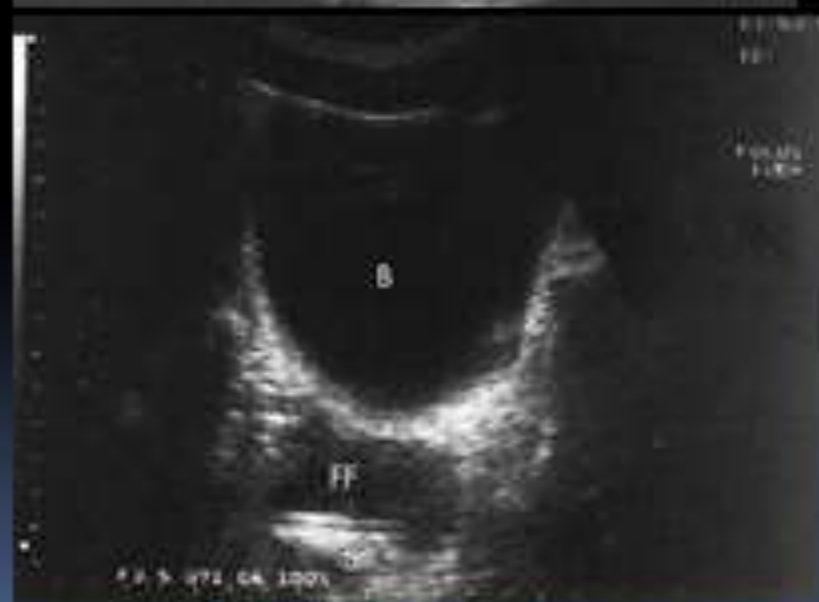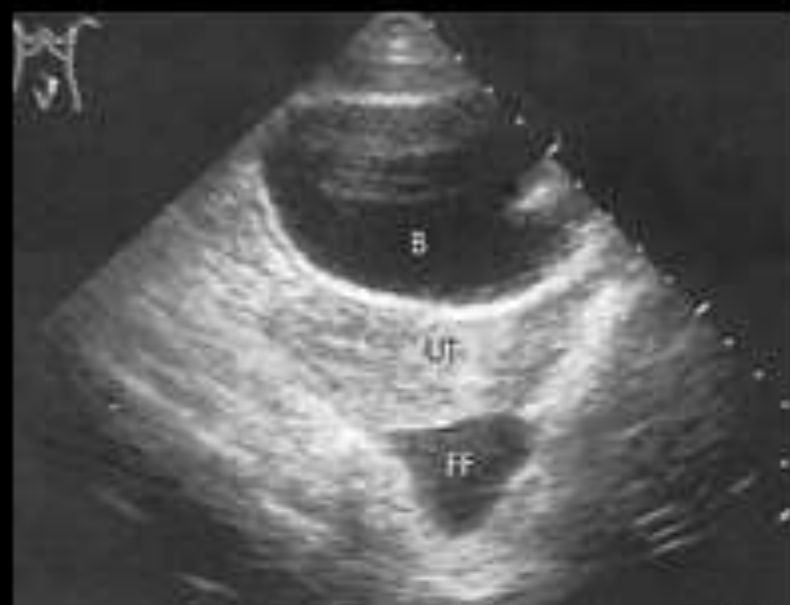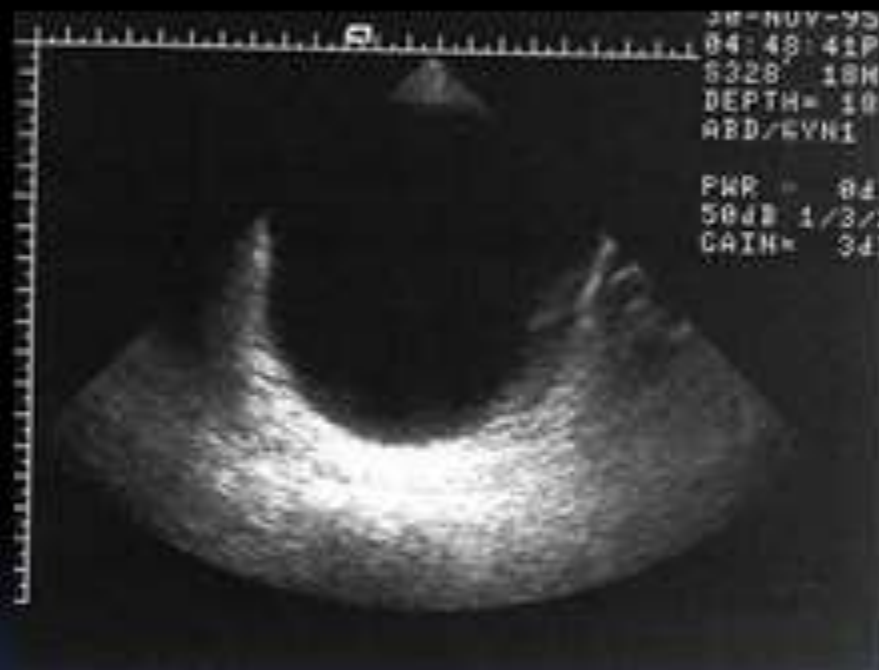- IVS



# PELVIS



- Cairan bebas di anterior buli
- Cairan bebas di cavum douglasi

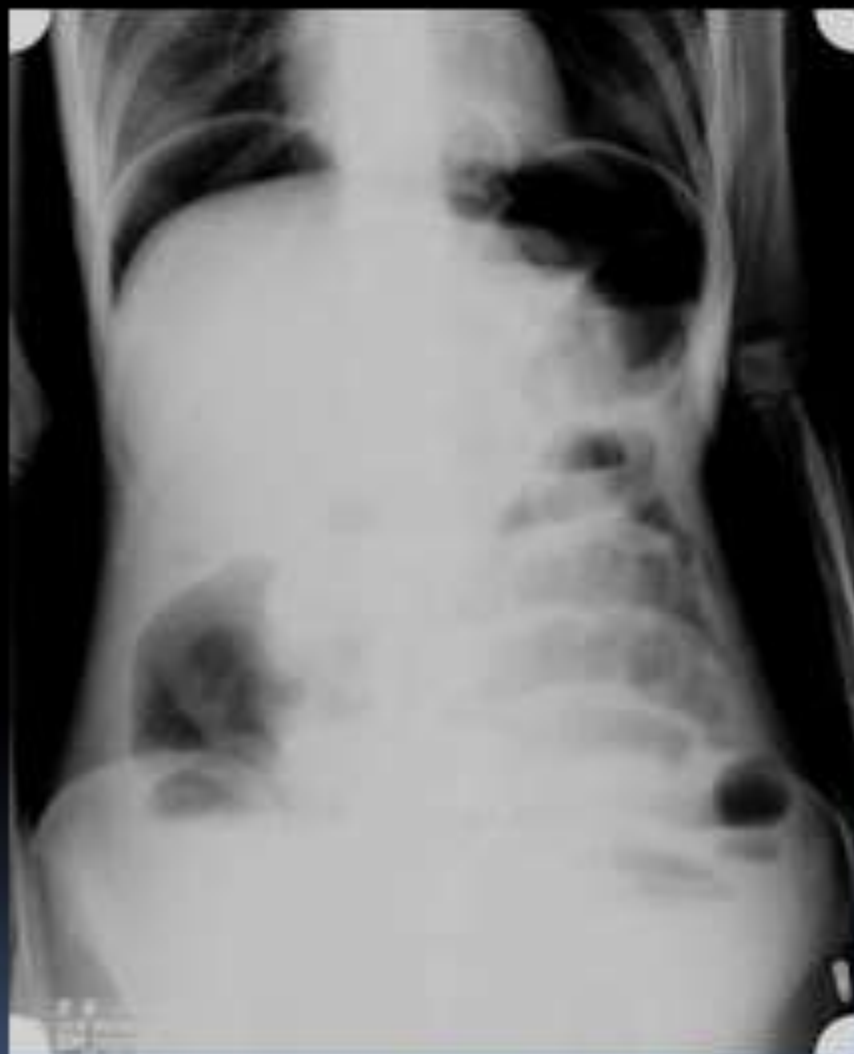

# PNEUMOPERITONEUM

- Terdapatnya udara bebas di cavum abdomen diluar usus
- Sering karena perforasi organ berongga
- Diperiksa dengan ;
  - Foto BOF erect
  - Foto AP/lateral
  - Lateral decubitus

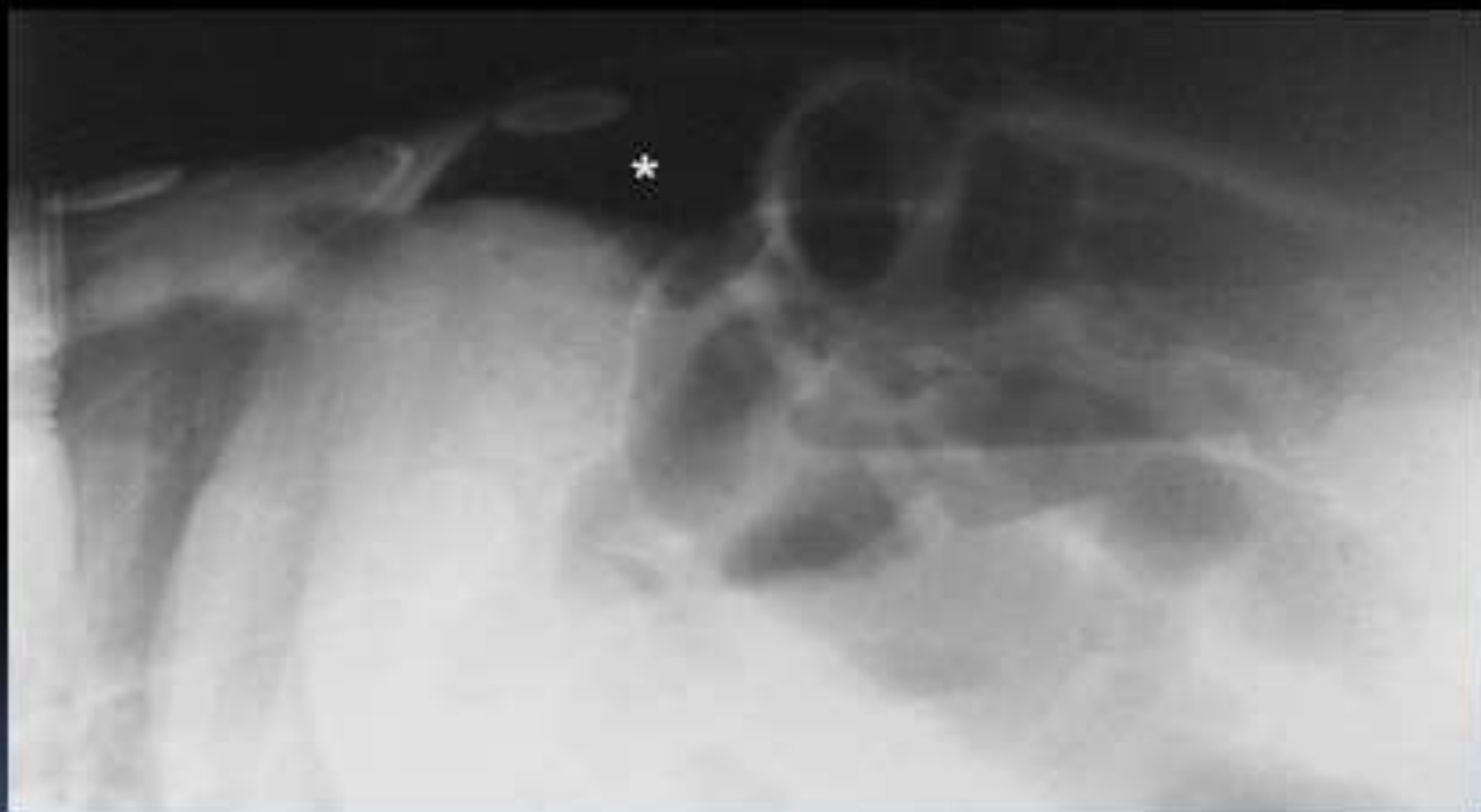# Pneumoperitoneum

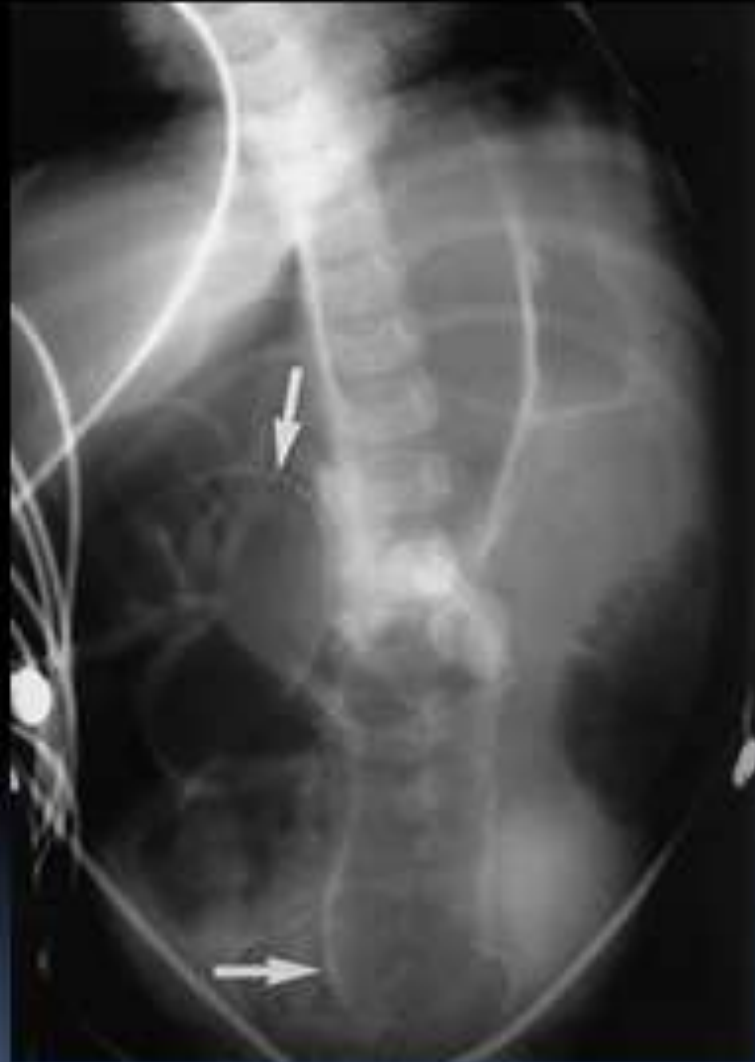- Udara bebas di bawah diaphragma
- Rigler's sign
- Foot ball sign



**Gas dibawah diaphragma**

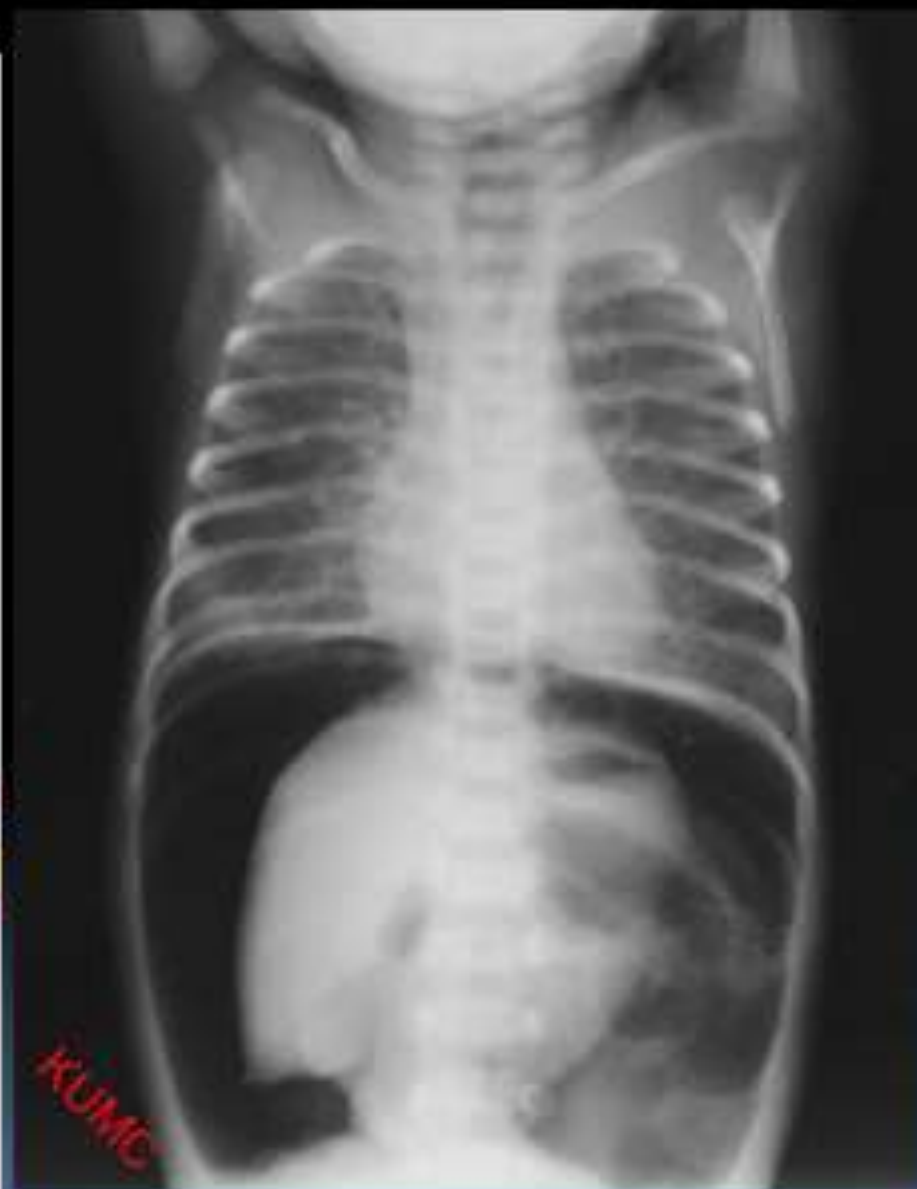





## Ringler's sign

Garis putih : batas antara udara dalam lumen dan diluar lumen usus

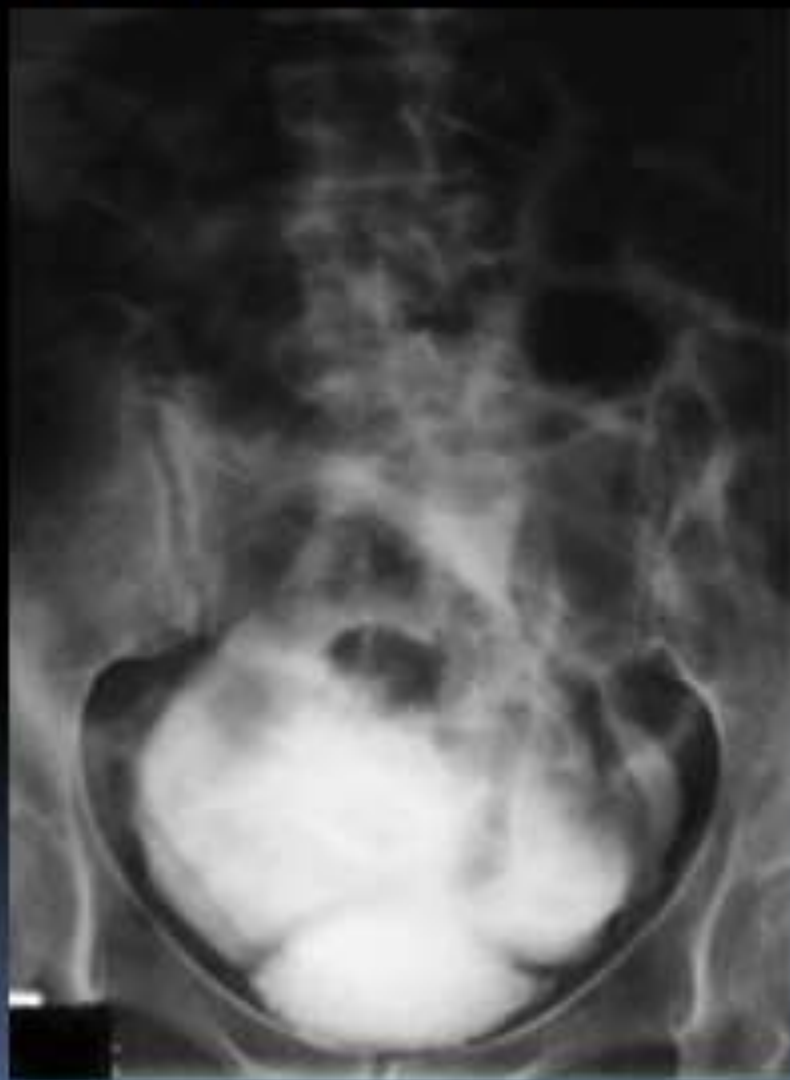
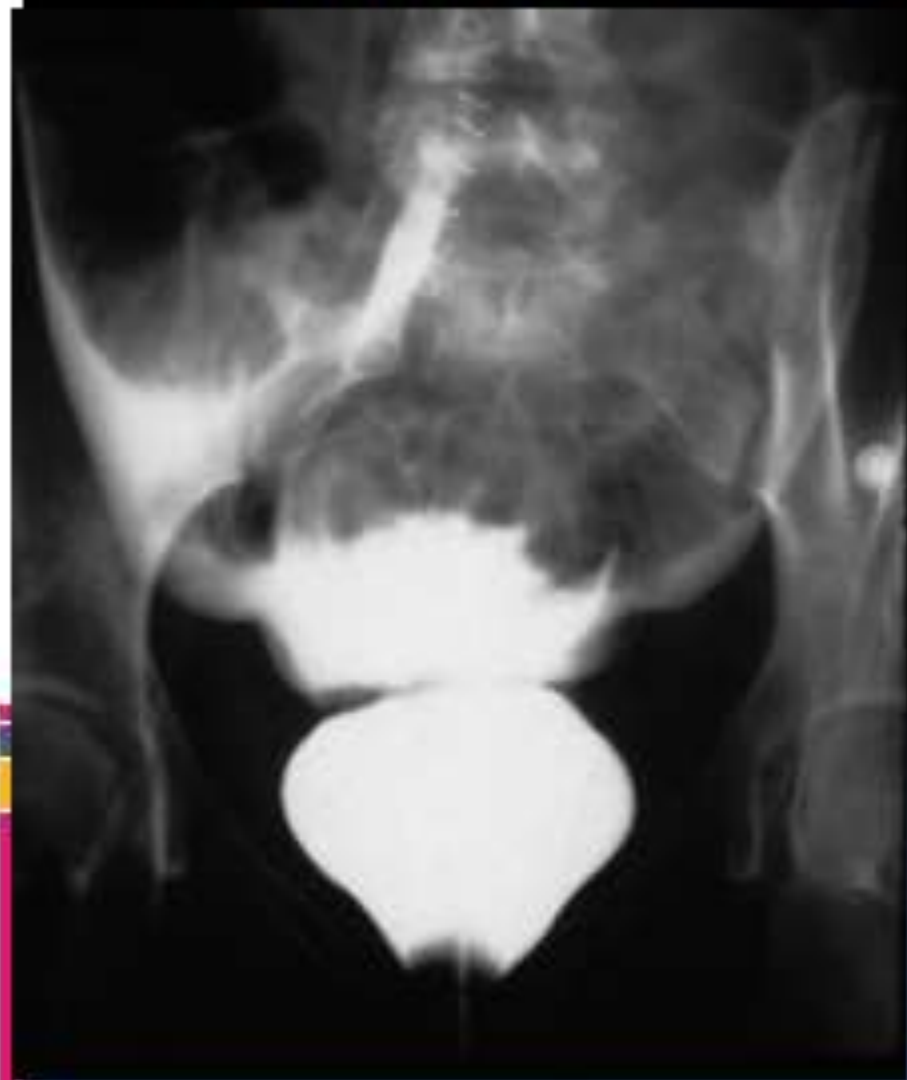
**Foot ball sign**

# **RUPTUR BULI**

- **Keadaan emergensi**
- **Sering dari uoperitoneal**
- **Dalam 24 jam bisa terjadi sepsis**
- **Morbiditas 11 %**
- **Sering disertai fraktur pelvis**
- **Pemeriksaan :- Retrograde cystografi**
  - **CT cystografi**

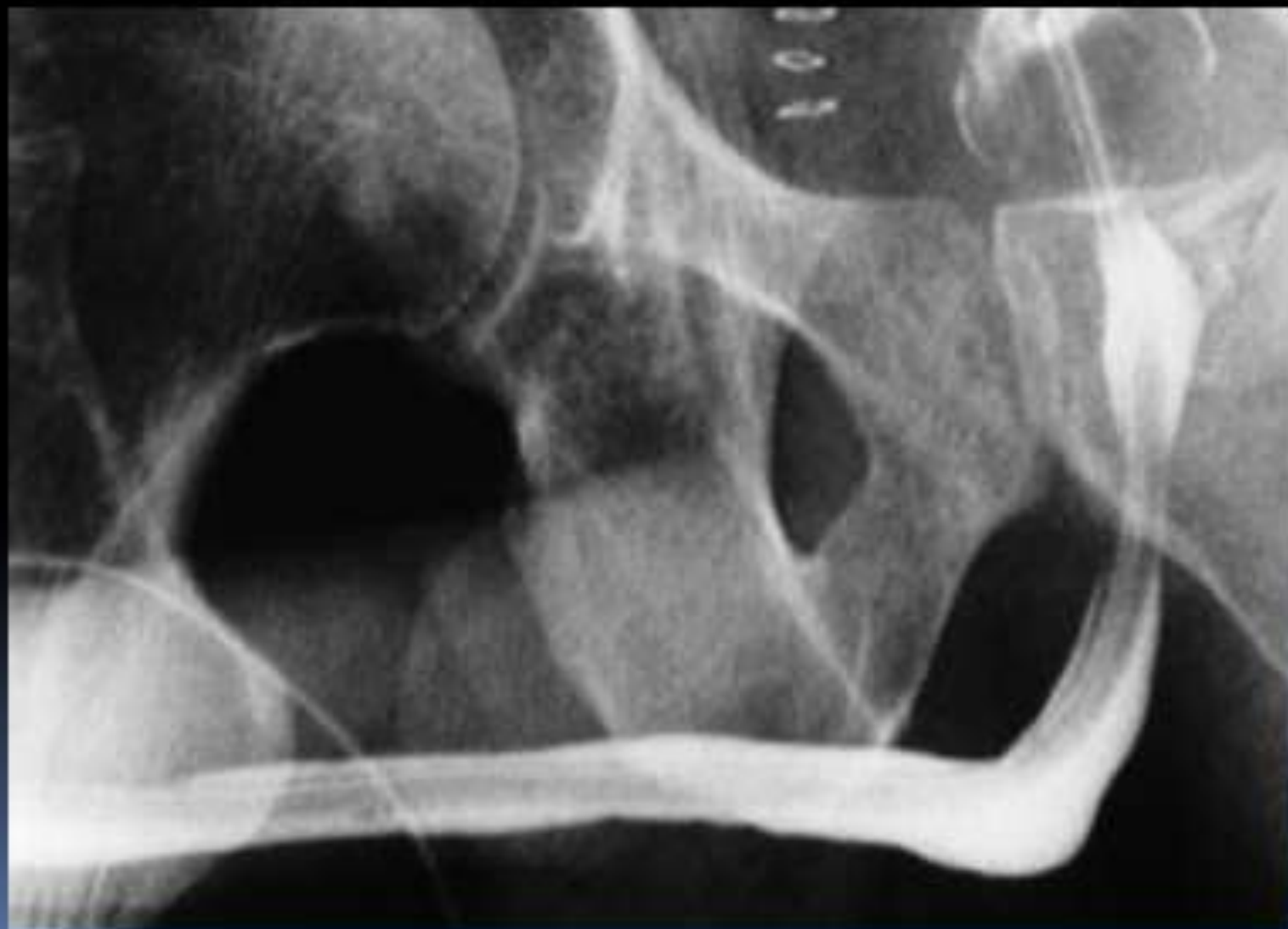# RETROGRADE CYSTOGRAM



# TRAUMA URETRA

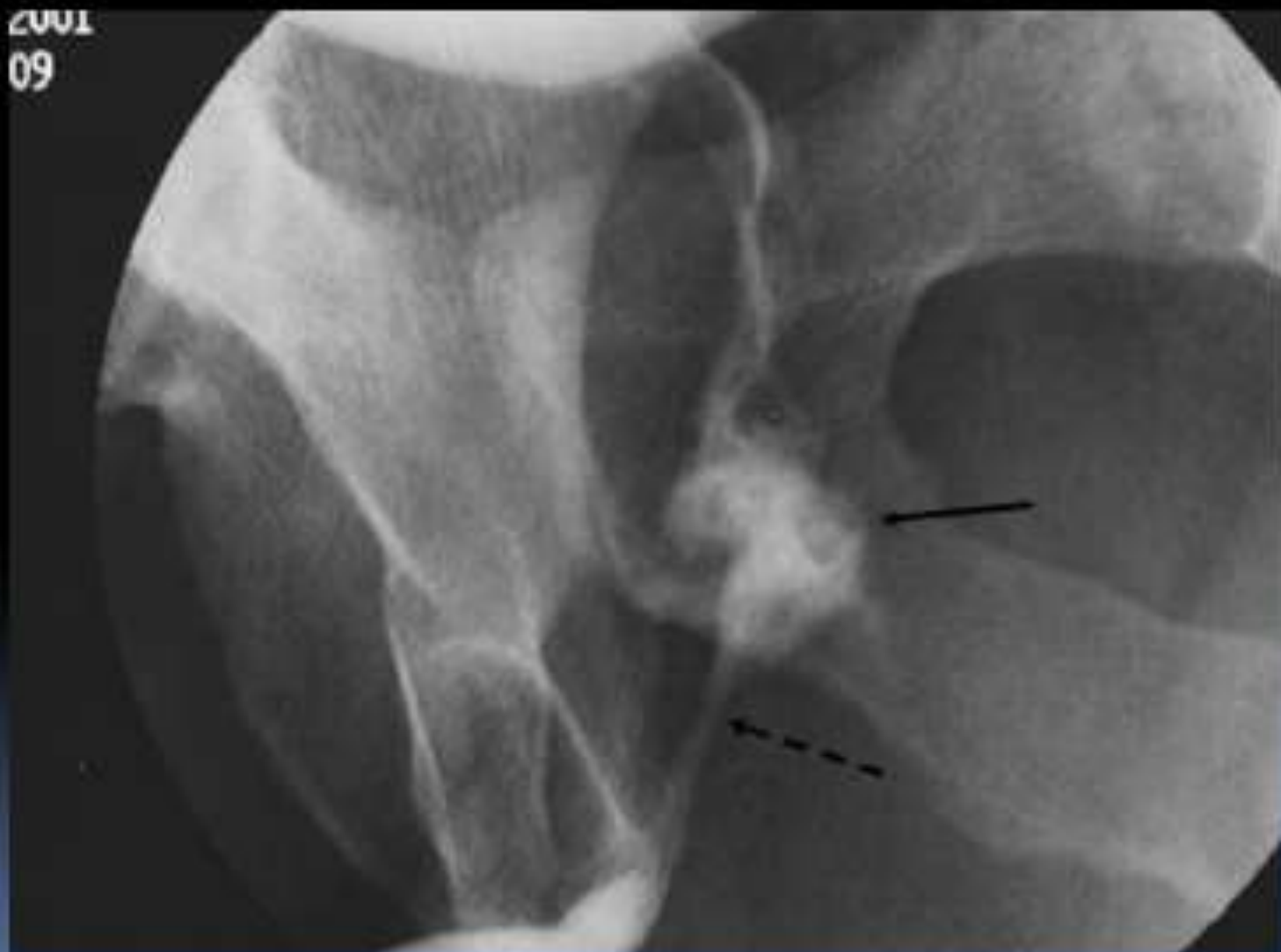- Harus diperhatikan bila ada trauma pelvis
- Straddle injury
- Penetrating injury
- Perdarahan dari uretra
- Inkontinensia

# Retrograde uretrogram normal



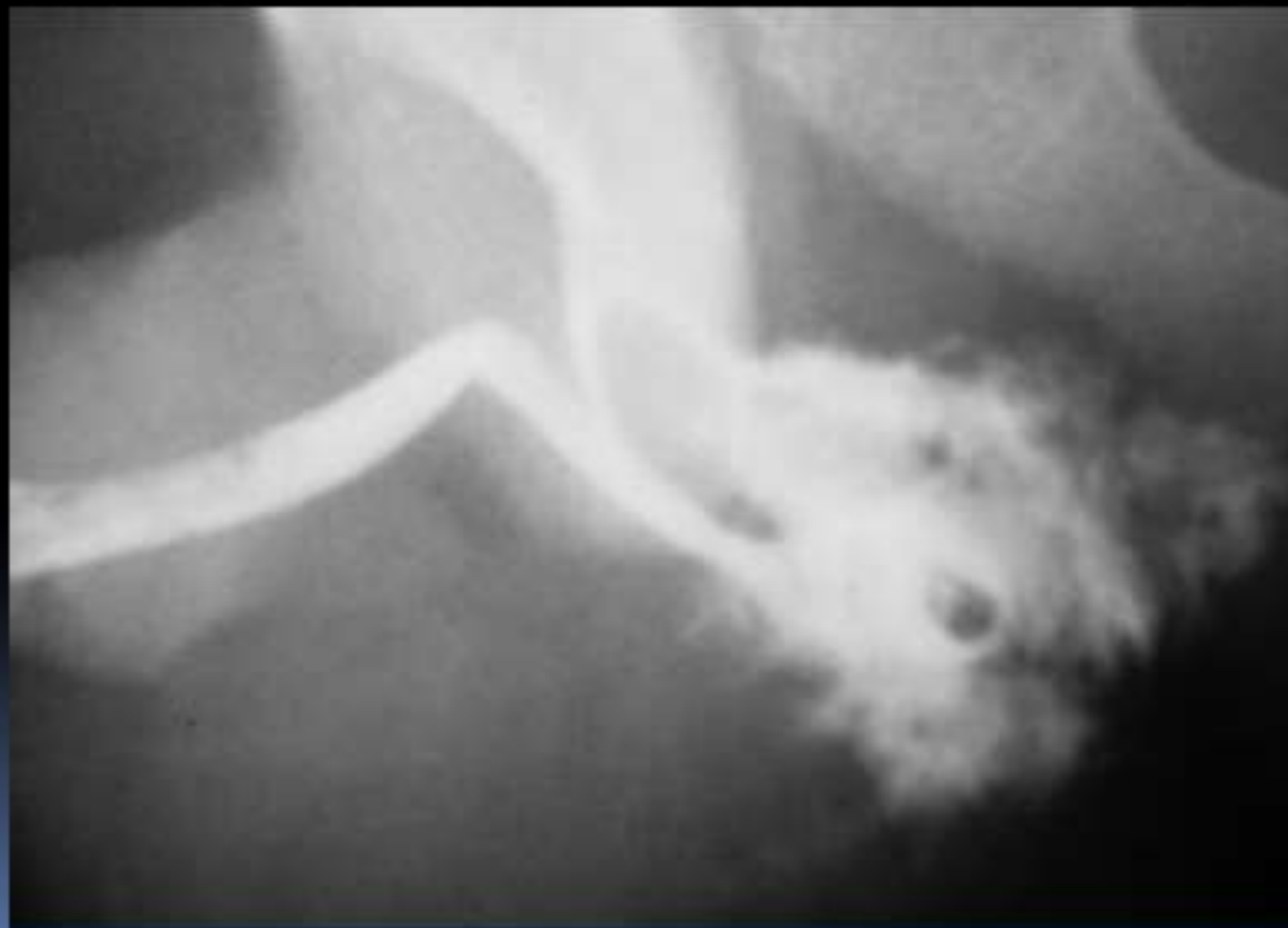# Ruptur uretra

2001  
09





# Rupture uretra pars bulbosa





TERIMA KASIH