

A silver film reel is the central focus, with a yellow film strip extending from it. Two yellow tickets are tucked behind the reel. The background is a dark, textured grey.


INITIAL ASSESSMENT & RESUSITASI

Ruby Riana A.

INITIAL ASSESSMENT

- Ialah suatu penilaian awal yang cepat dan pengelolaan yang tepat pada korban yang terluka parah (*emergency victim*) guna menyelamatkan korban yang mengalami keadaan yang mengancam jiwanya (*life threatening*)





MELIPUTI :

PRIMARY SURVEY

RESULTS

MEANINGFUL AND USEFUL TO THE CLIENT

FEEDBACK

CLIENT'S SECONDARY SURVEY

PRIMARY SURVEY

PERSIAPAN PENDERITA, ADA 2 MACAM :

- 1. FASE PRE-HOSPITAL**
- 2. FASE IN-HOSPITAL**

TRIASE

- ◆ lalah suatu proses untuk memilah dan mengelola korban-korban yang jumlahnya banyak dengan skala prioritas.
- ◆ Ada 2 jenis keadaan Triase :
 1. Musibah masal dengan jumlah dan beratnya korban tidak melampaui kemampuan rumah sakit.
 2. Musibah masal dengan jumlah dan beratnya korban melampaui kemampuan rumah sakit.

PRIMARY SURVEY

A : *Airway*, menjaga airway dengan kontrol servikal

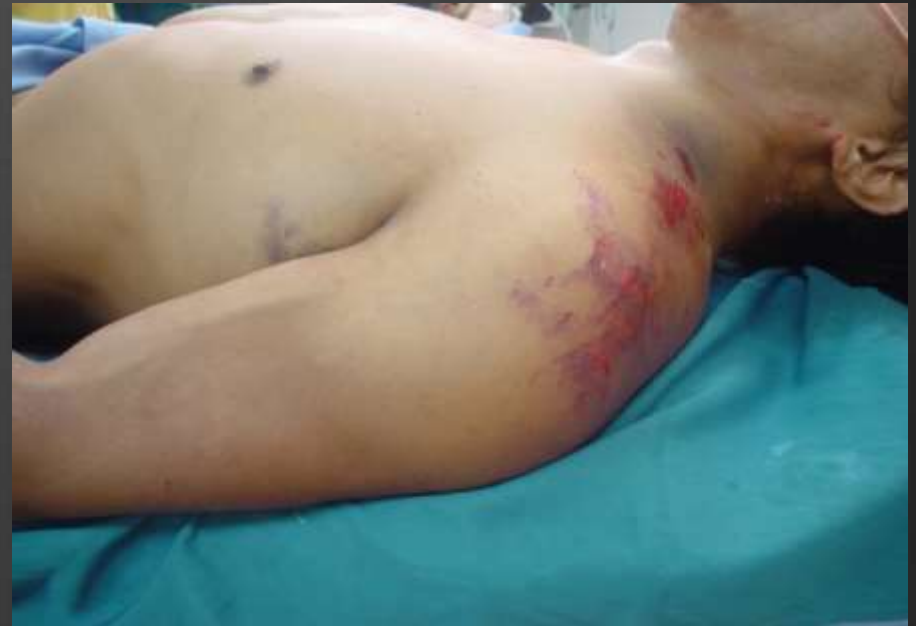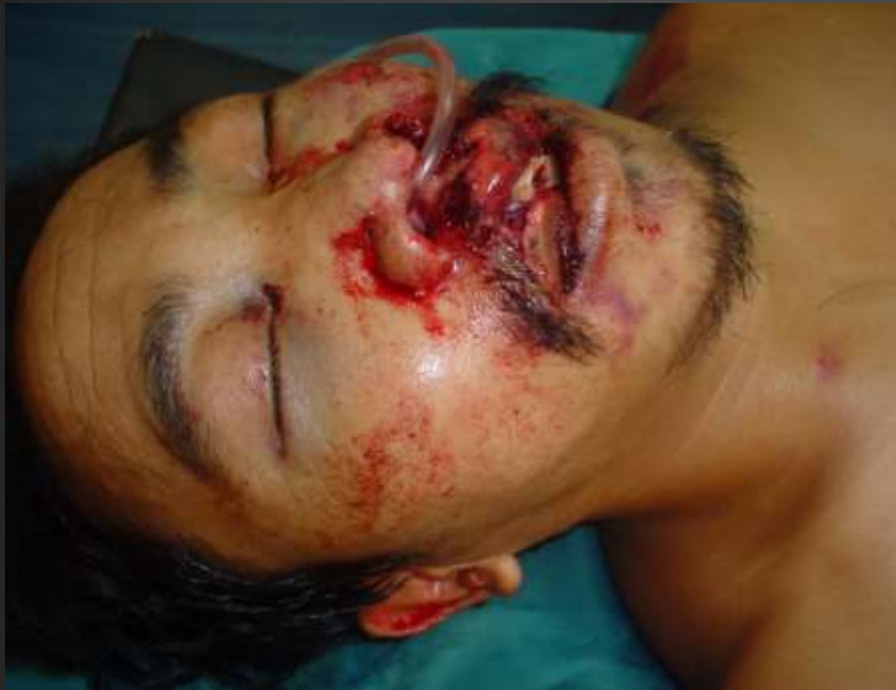B: *Breathing*, menjaga pernafasan dgn ventilasi

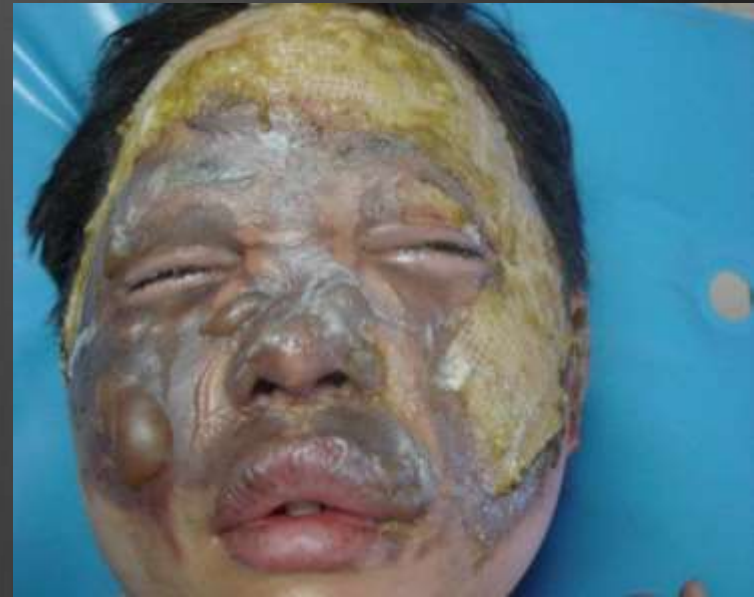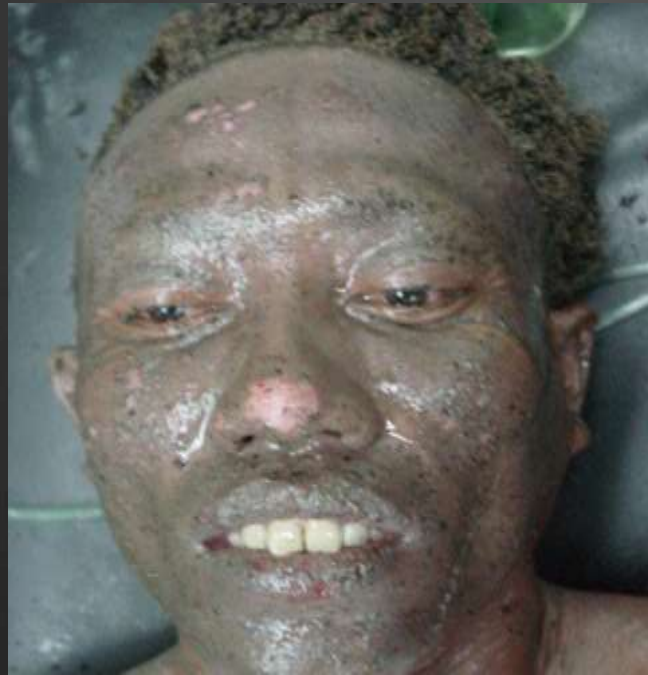C : *Circulation* dengan kontrol perdarahan

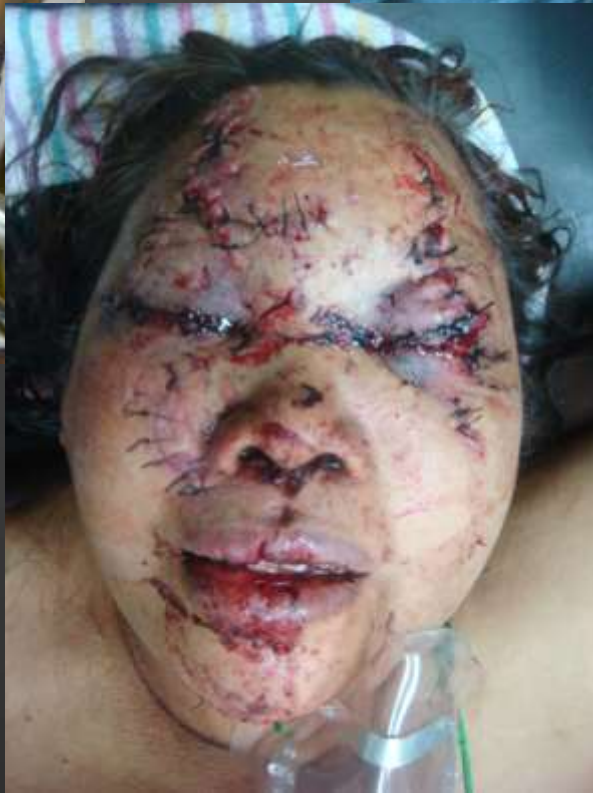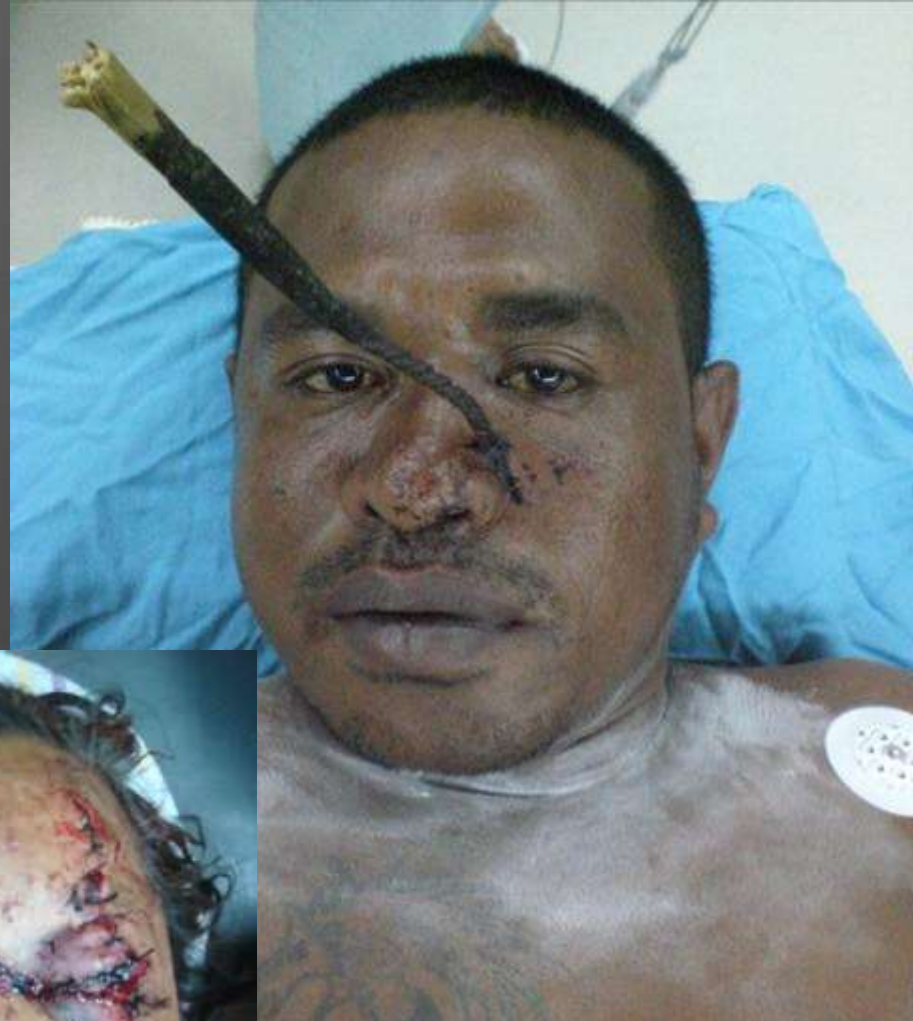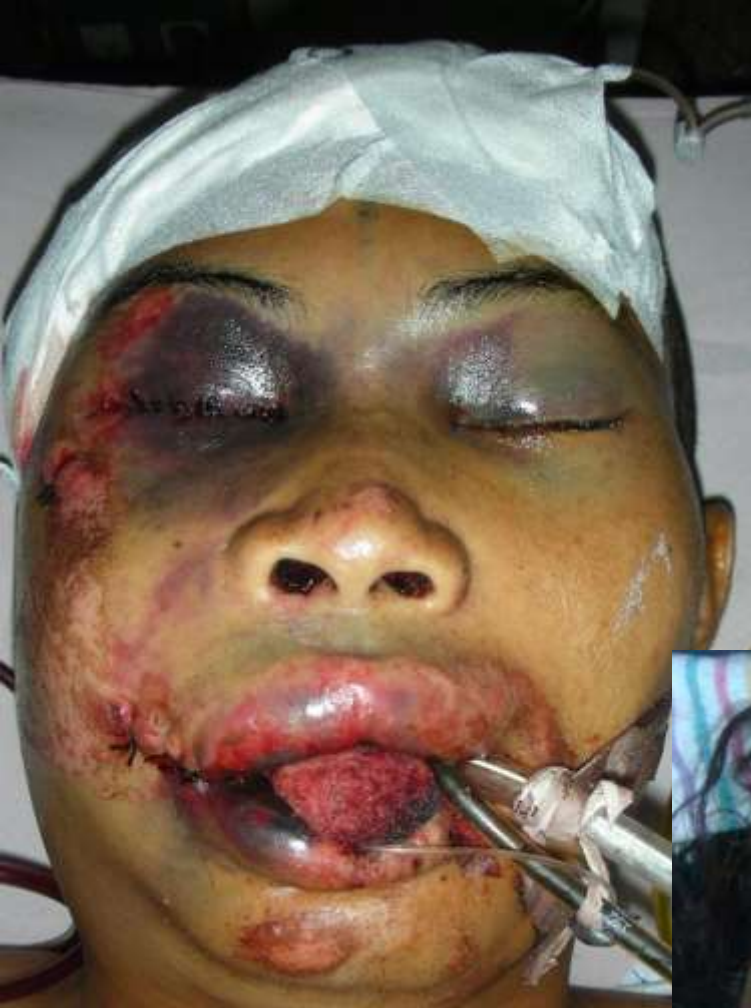D : *Disability*, evaluasi status neurologis

E : *Exposure*, kontrol lingkungan

AIRWAY with C-SPINE CONTROL







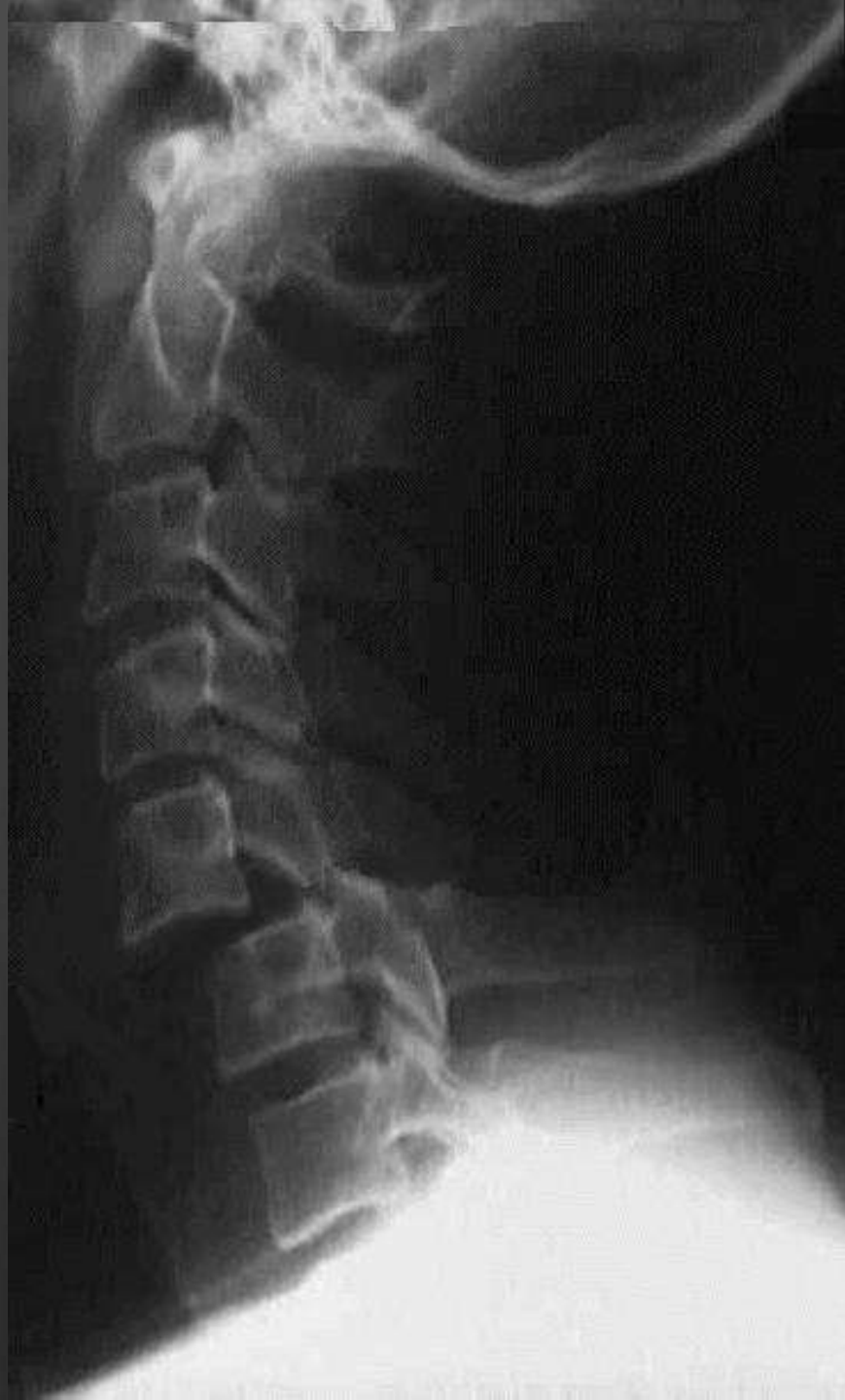AIRWAY with C-SPINE CONTROL

- ◆ Periksa jalan nafas □ Obstruksi ? Total/parsial?
- ◆ Etiologi obstruksi : Fr.Maksilofacial, Fr.Laring/trachea
- ◆ **Ingat!** Lindungi vertebra servikal
- ◆ Korban dgn GCS <9
Motorik kacau } **Airway definitif**

C-Spine

- C-spine injury happened in 10% pt with compromised airway
- Evaluation :
 - Physical examination
 - Radiographs : AP, lateral C-Cpine is 85% sensitive, CT-scan
- Diagnose of C-Spine injury + :
 - anatomic level , clinical severity & sacral sparing





Saat penanganan Airway dgn korban multiple trauma □ lakukan dengan “*inline immobilisation*”

Ingat! Anggaplah ada Fr.Servikal pada setiap korban multiple trauma □ imobilisasi leher sampai adanya Fr.Servikal dapat disingkirkan

Lakukan re-evaluasi terus menerus

BREATHING dan VENTILASI

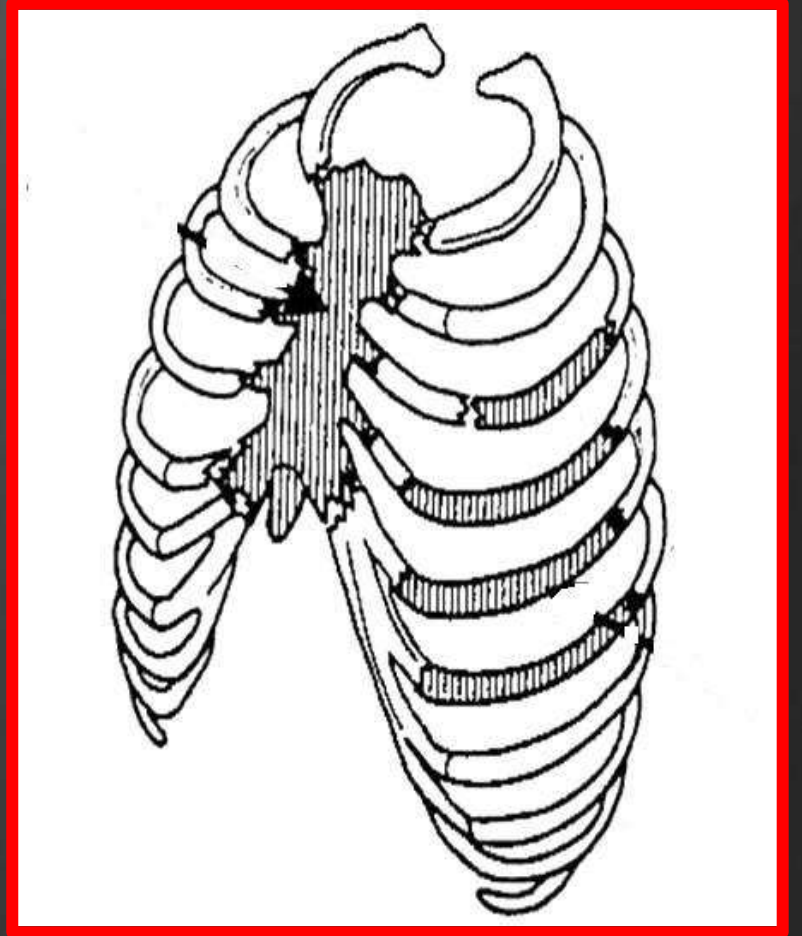
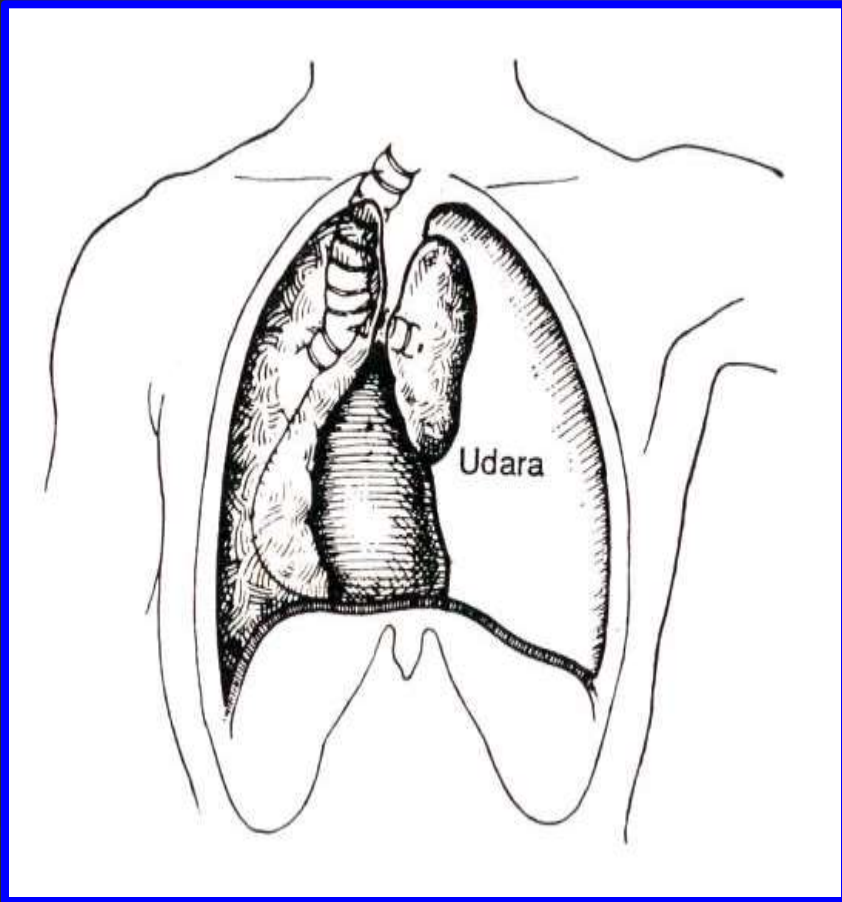
- ◆ Ventilasi akan baik bila fungsi paru, dinding dada, dan diafragma dalam keadaan baik
- ◆ Lakukan : Inspeksi simetris ? retraksi ?

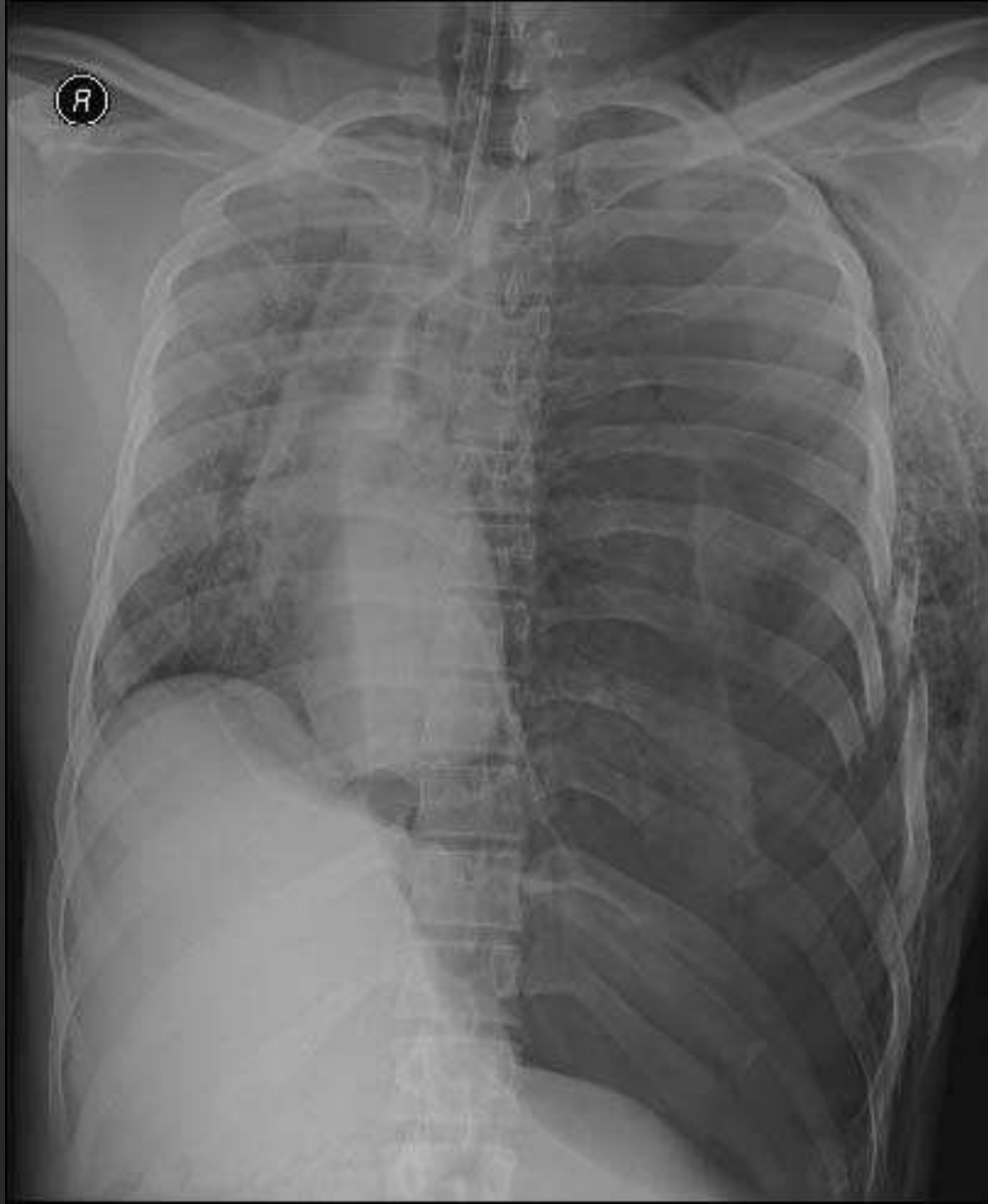Palpasi

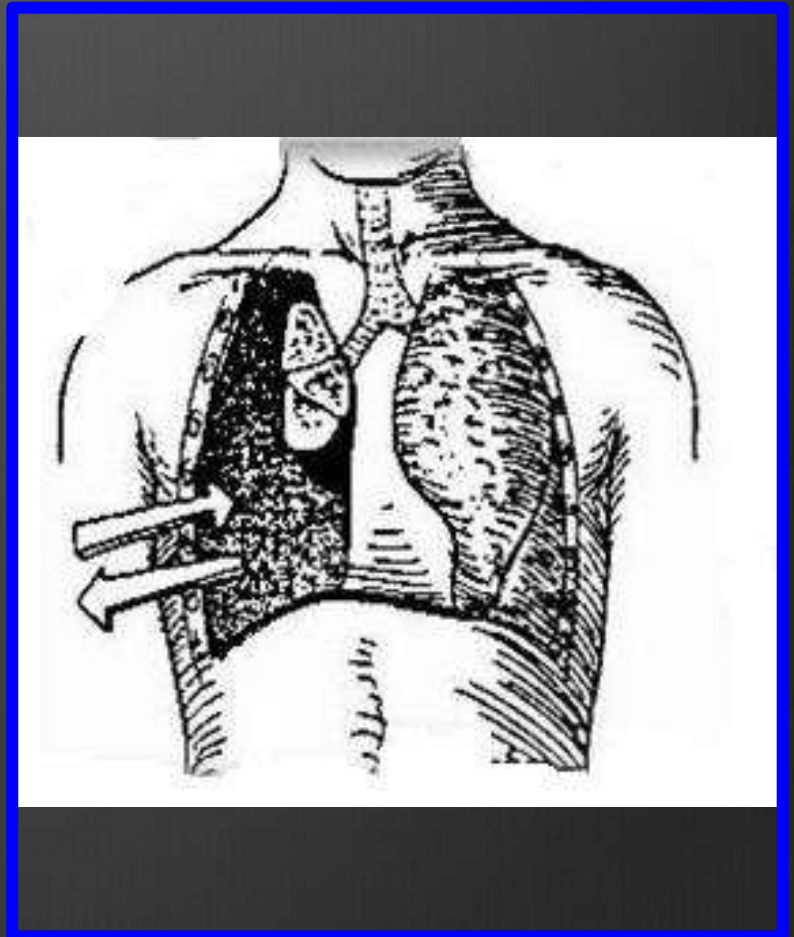
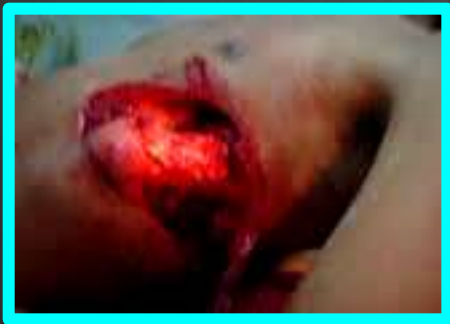Perkusi sonor? simetris?

Auskultasi Suara vesikuler? Simetris?

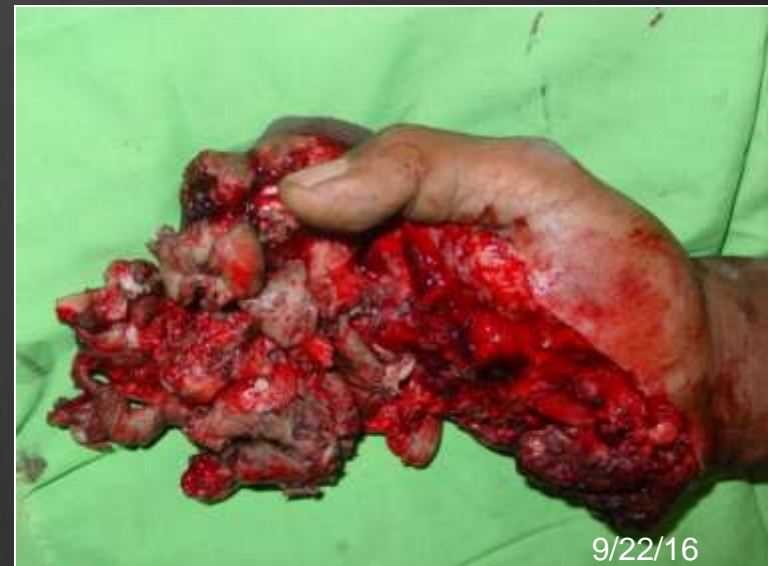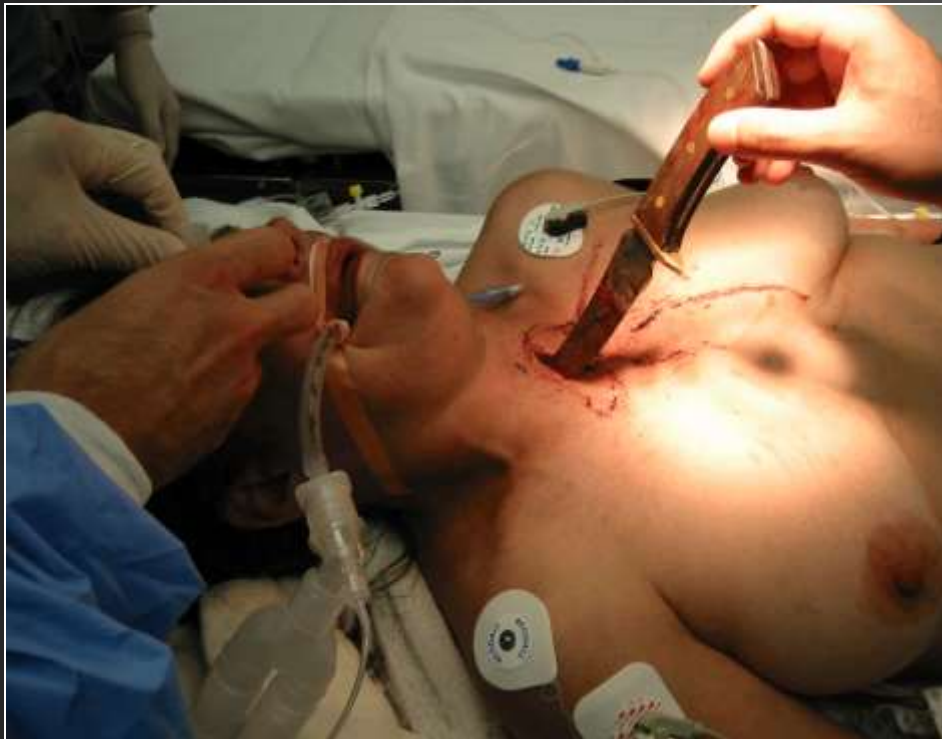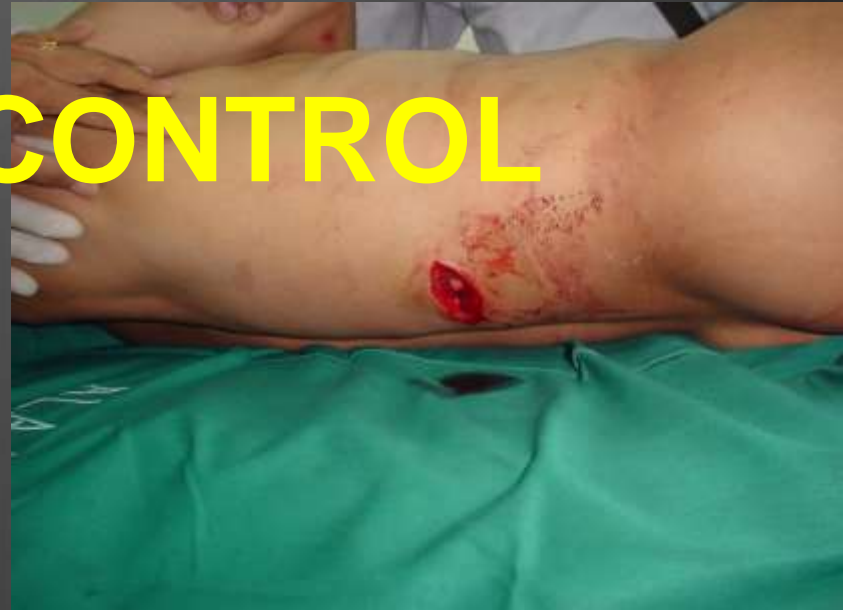- ◆ Etiologi gangguan ventilasi berat :
Tension pneumothorax, flail chest
+contusio pulmonum, dan open
pneumothorax
- ◆ Etiologi gangguan ventilasi ringan :
Hematothorax, simple pneumothorax,
Fr.Costa dll
- ◆ Lakukan re-assess terus menerus

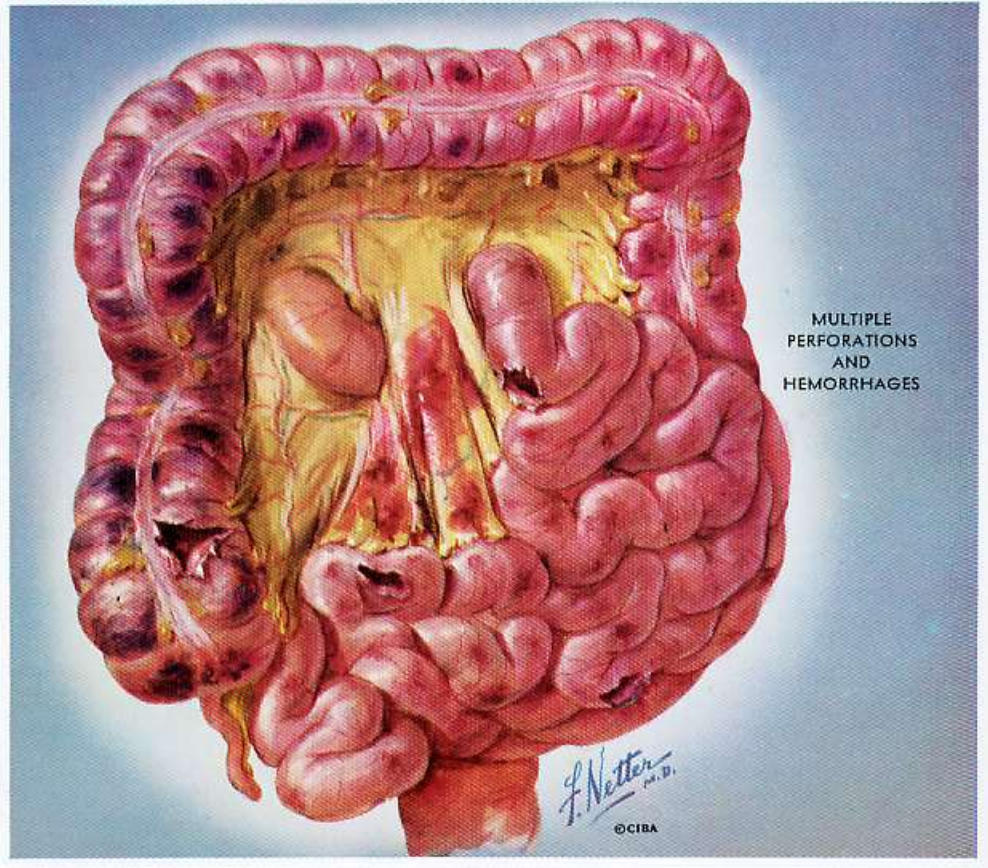
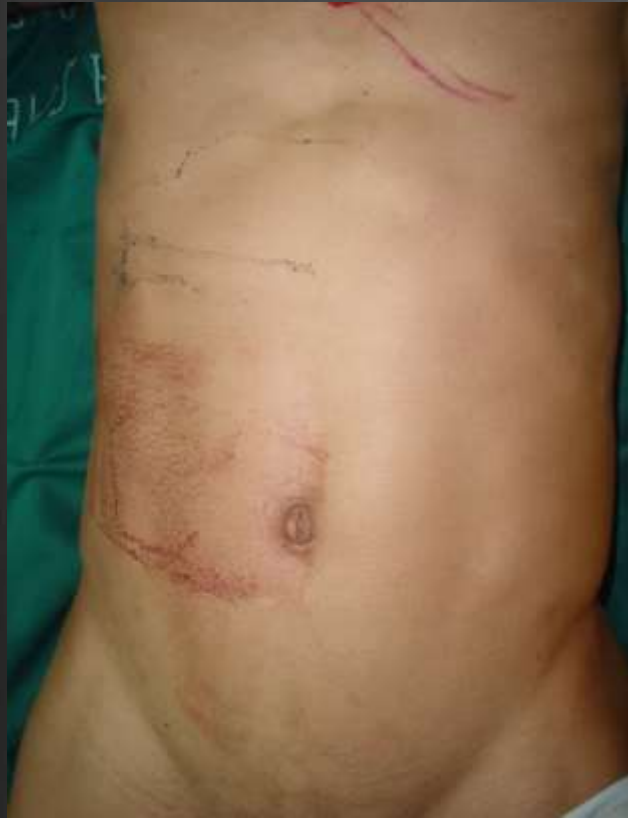






CIRCULATION with HEMORRHAGE CONTROL





CIRCULATION with HEMORRHAGE CONTROL

- ◆ **Anggaplah!!** Hipotensi yang terjadi pada korban trauma adalah akibat *hipovolemia* □ sampai terbukti sebaliknya
- ◆ 3 Gejala klinis yang menunjukkan keadaan hemodinamik (temukan dengan cepat) :
 1. Tingkat kesadaran
 2. Warna kulit (ingat! HKM)
 3. Nadi (kekuatan, kecepatan, dan irama)

Pulsasi arteri besar (-) □ segera **Resusitasi!**

- ◆ Bila Eksternal / Internal bleeding (+)

 - ☐ *Stop bleeding!*

- ◆ Lakukan re-assess terus menerus

DISABILITY

◆ Dilakukan evaluasi neurologis setelah 'ABC' aman.

◆ Yang dinilai □

1. Tingkat kesadaran

2. Ukuran dan reaksi pupil


Tingkat kesadaran bisa dinilai dengan :

1. **AVPU** (*Alert, Vokal, Pain, Unresponsive*)

2. **GCS** (*Eye opening, Speech Rx, Motorik Rx*)

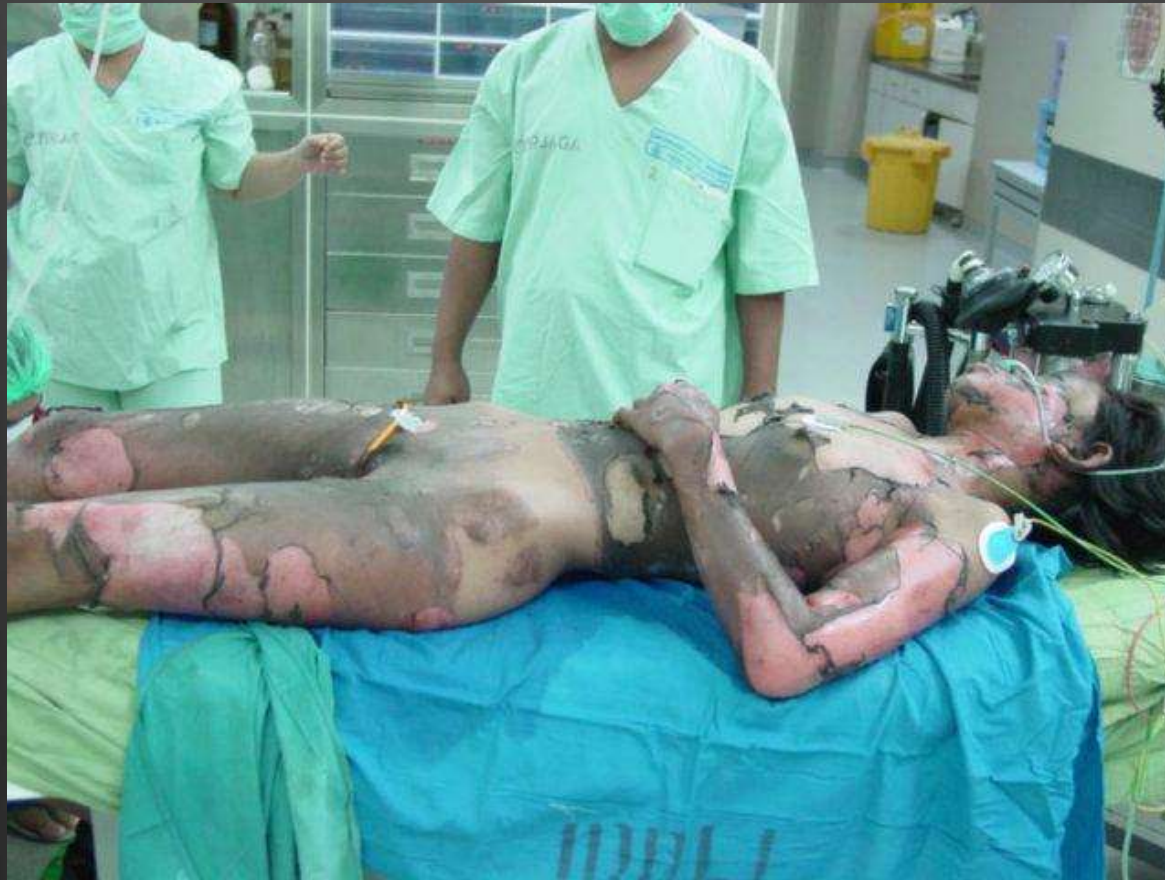Assessment Area	SCORE
Eye opening (E)	
Spontaneous	4
To speech	3
To pain	2
None	1
Best Motor Response (M)	
Obeys commands	6
Localized pain	5
Withdraws from pain	4
Decorticate flexion	3
extension	2
None	1
Best Verbal (V)	
Oriented	5
Confused	4
Inspropriate	3
Incomprehensible	2
None	1

GLASGOW
COMA SCALE



- ◆ Bila saat primary survey belum dilakukan
 - ▣ harus dinilai saat secondary survey
- ◆ Bila penurunan kesadaran (+) ▣ re-assess oksigenasi, ventilasi, dan perfusi

EXPOSURE



EXPOSURE

- ◆ Untuk kepentingan pemeriksaan dan evaluasi korban
 - buka seluruh pakaian korban

- ◆ Jaga jangan sampai terjadi *hipotermia*, caranya :

1. gunakan selimut hangat
2. ruangan yang hangat
3. cairan iv sudah dihangatkan (39°C-40°C)

Ingat!! Pentingkan untuk mengatasi suhu korban.

Bukan rasa nyaman dokter/paramedis

RESUSITASI

- ◆ Lakukan resusitasi cepat dan tepat pada
 - **'ABCDE'**

TAMBAHAN PRIMARY SURVEY

◆ Meliputi :

1. Monitor EKG

2. Kateter urine dan lambung

3. Monitoring hasil resusitasi

(T, N, RR, Temperatur, ABG, dan produksi urine)

4. Pemeriksaan Rontgen

SECONDARY SURVEY

- ◆ Dilakukan setelah primary survey dan resusitasi selesai dan 'ABCDE'-nya dalam keadaan baik
- ◆ Meliputi :
 1. Head to toe examination
 2. Re-evaluasi vital sign
 3. Pemeriksaan lainnya yang belum dikerjakan saat primary survey

◆ Disebut juga

☐ *'Tubes and fingers in every orifice'*

◆ Evaluasi lengkap dengan cara :

1. Anamnesis (**Ingat!!** Riwayat *'AMPLE'*)

2. Pemeriksaan fisik (Head to toe examination)

Secondary Survey History

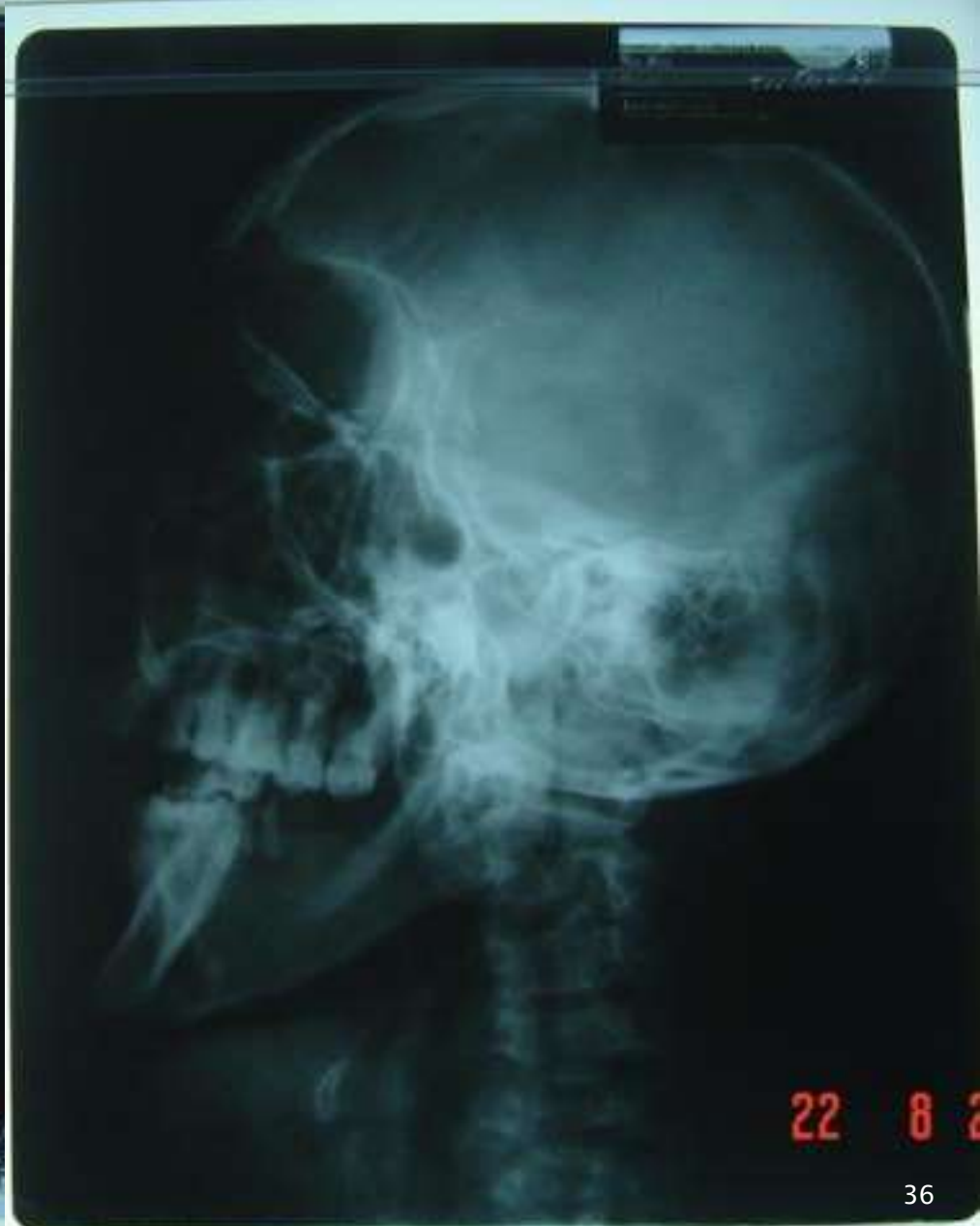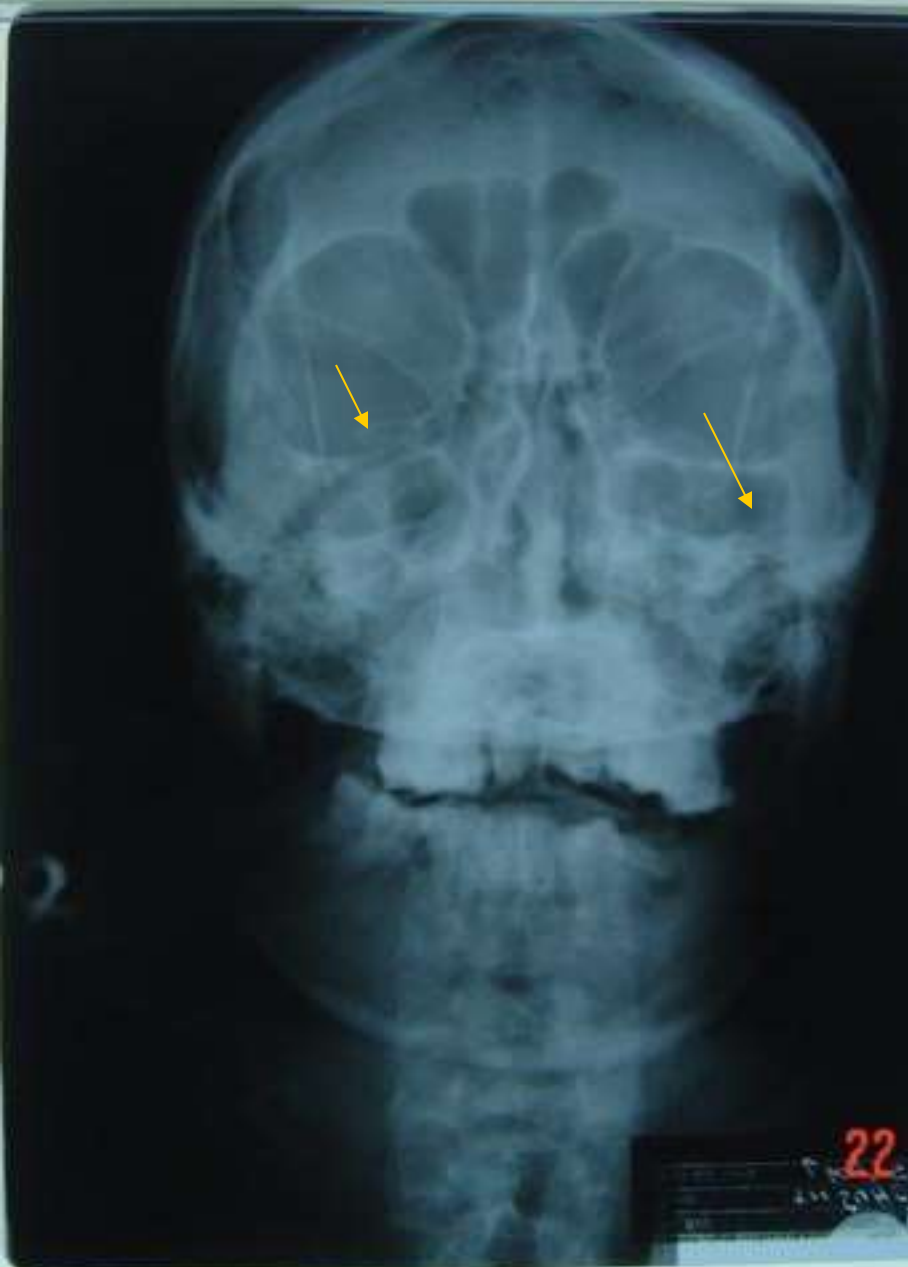- **A** Allergies
- **M** Medications
- **P** Past Medical/Surgical History/Pregnancy
- **L** Last meal
- **E** Events/Environment related to injury

TAMBAHAN SECONDARY SURVEY

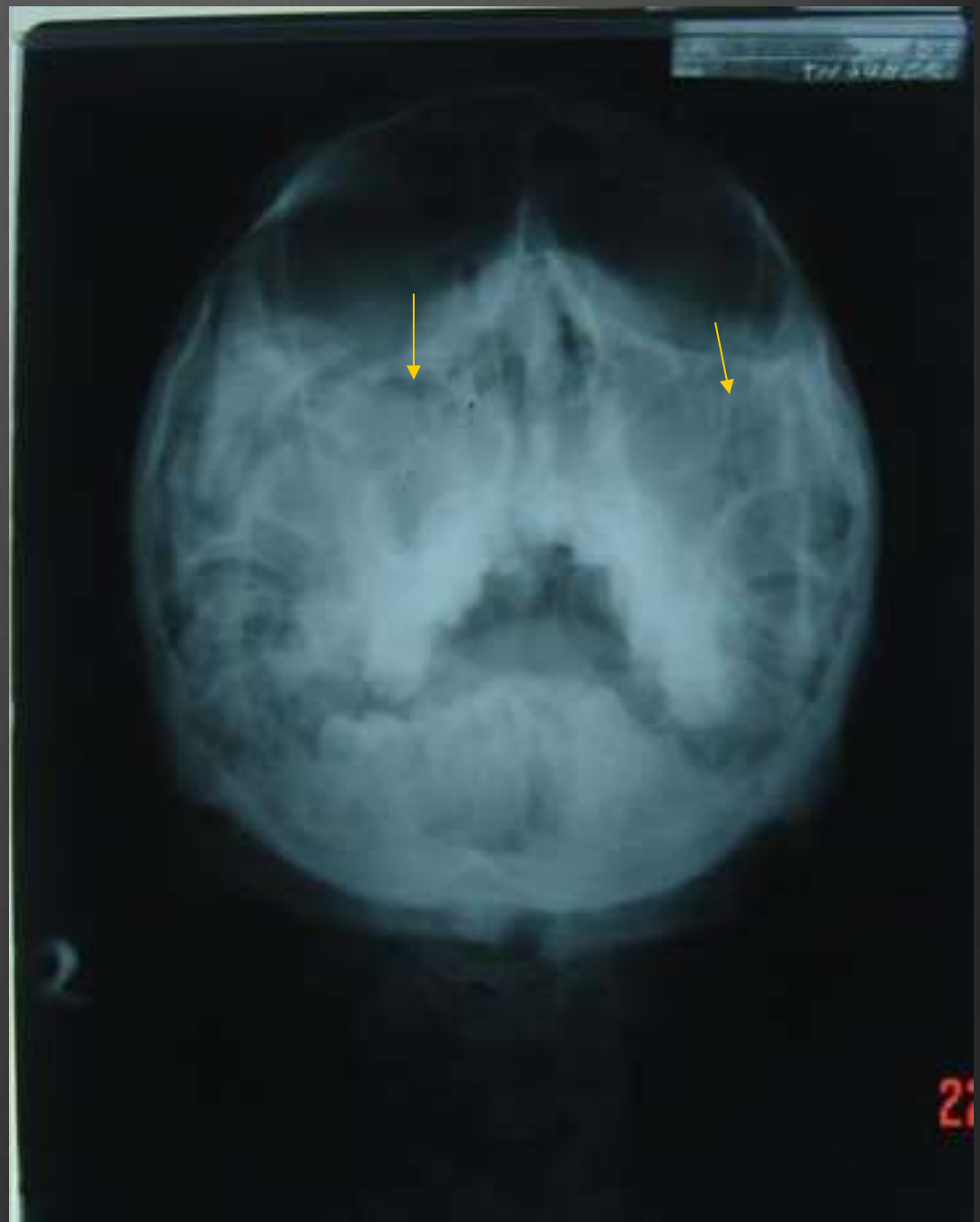- ◆ Dilakukan setelah hemodinamik korban **stabil** dan telah dilakukan **re-assess**

- ◆ Meliputi pemeriksaan diagnostik terpilih :
 1. Foto vertebra dan ekstremitas
 2. CT scan kepala, dada, abdomen, dan spine
 3. Urografi
 4. Angiografi
 5. USG trans-esofageal
 6. Esofagoscopy dan Bronchoscopy
 7. DPL dll

AP & Lateral Views



Waters View



TERAPI DEFINITIF

- ◆ Dilakukan setelah primary survey dan secondary survey selesai dilakukan dan kondisi korban telah stabil

RUJUKAN

- ◆ Gunakan *'Interhospital Triage Criteria'*, meliputi :
 1. Data fisiologis korban
 2. Cedera anatomis
 3. Mekanis perlukaan
 4. Penyakit penyerta
 5. Faktor2 yang dapat merubah prognosis

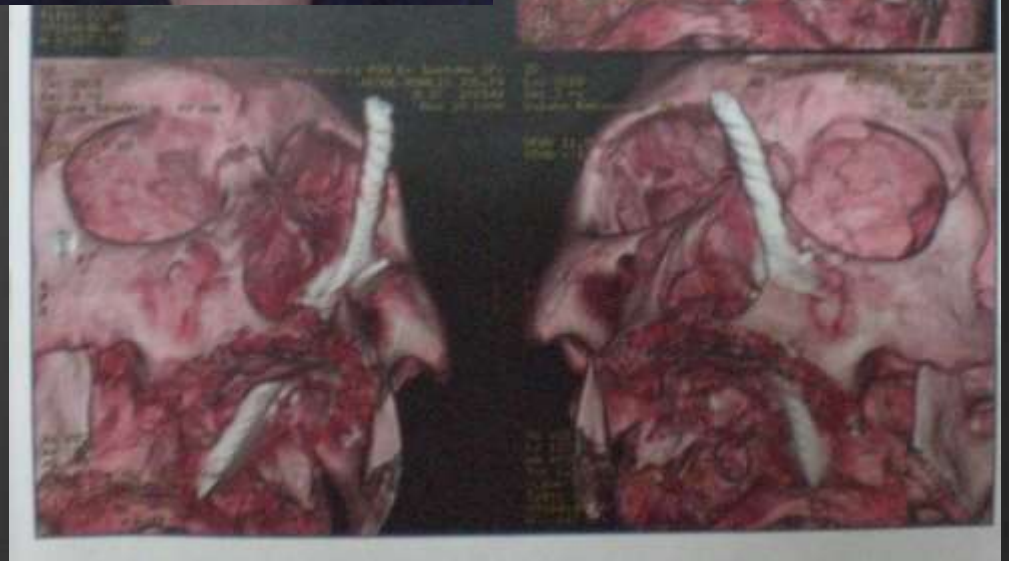
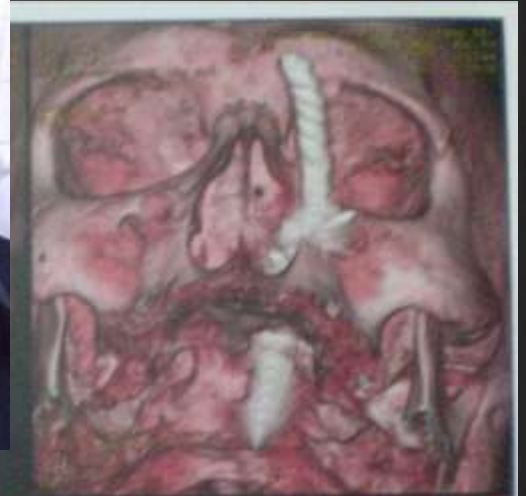
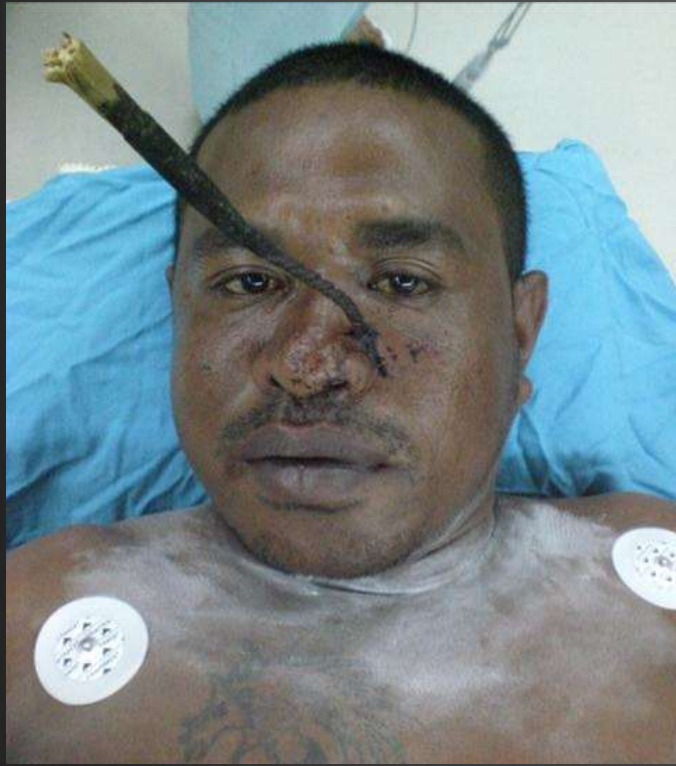
RESUME

INITIAL ASSESSMENT MELIPUTI :

1. PRIMARY SURVEY
2. RESUSITASI
3. TAMBAHAN PRIMARY SURVEY DAN RESUSITASI
4. SECONDARY SURVEY
5. TAMBAHAN SECONDARY SURVEY
6. TERAPI DEFINITIF
7. RUJUKAN

♦ Selalu lakukan **Re-assess** pada korban sebelum melangkah ke tahap berikutnya



Terima
kasih