

SOAL MIKROBIOLOGI

1. Seorang laki-laki berusia 46 tahun datang dengan keluhan demam, lemas dan nyeri kepala sejak 3 hari yang lalu. Pasien merupakan petani dan peternak domba. Pada regio humerus sinistra didapatkan ulkus dengan skar berwarna hitam. Pada sediaan apus luka didapatkan bakteri basil gram positif dengan spora di central. Apa mikroorganisme penyebab kelainan tersebut?
 - a. *Bacillus anthracis*
 - b. *Bacillus subtilis*
 - c. *Bacillus cereus*
 - d. *Clostridium perfringens*
 - e. *Clostridium tetani*
2. Seorang laki-laki 30 tahun datang ke UGD RS dengan keluhan timbul luka pada telapak kaki. Keluhan diawali dengan menginjak beling pada saat membersihkan selokan, pasien mengobati sendiri lukanya tapi tidak sembuh. Luka tersebut menimbulkan bau yang sangat menyengat serta dipinggir luka berwarna kehitaman. Bakteri apa yang mungkin jadi penyebab?
 - a. *Pseudomonas aeruginosa*
 - b. *Clostridium perfringens*
 - c. *Staphylococcus aureus*
 - d. *Clostridium tetani*
 - e. *E. Coli*
3. Seorang laki-laki 63 tahun datang dengan keluhan demam tinggi disertai sesak nafas dan nyeri pada dada sebelah kiri. Sebelumnya pasien tidak pernah mengalami sakit jantung. Pada pemeriksaan rontgen didapatkan pembesaran jantung dan pada biakan kuman didapatkan bentuk coccus bergerombol gram (+). Bakteri apakah yang dimaksud?
 - a. *Staphylococcus aureus*
 - b. *Staphylococcus epidermidis*
 - c. *Staphylococcus sapropitcticus*
 - d. *Streptococcus viridians*
 - e. *Streptococcus pneumoniae*
4. Seorang anak 3 tahun mengeluh diare 5-6 kali, diare cair dan seperti air cucian beras. Dari pemeriksaan feses didapatkan bakteri berbentuk batang, gram negatif dan berflagella. Bagaimana mekanisme bakteri tersebut dapat menyebabkan diare ?
 - a. Toksin yang meningkatkan aktivitas enzim adenilat siklase
 - b. Toksin yang meningkatkan peristaltik usus
 - c. Kuman yang menghambat protein kanal natrium dan klorida di usus
 - d. Kuman yang menghambat protein kanal air di usus
 - e. Kuman yang merusak mukosa vili usus
5. Anak laki-laki, usia 6 tahun, datang dibawa ibunya ke poliklinik RS dengan keluhan muncul bintil-bintil berisi air di seluruh badan, tangan, dan kaki sejak 4 hari yang lalu. Keluhan disertai dengan rasa gatal dan demam. Pasien belum pernah mengalami keluhan yang sama. Pada pemeriksaan fisik didapatkan suhu 37,5°C. Status dermatologis tampak vesikel, pustul, multipel tersebar generalisata. Gambaran vesikel menyerupai tetesan embun. Pemeriksaan penunjang yang tepat pada kasus diatas adalah...
 - a. Pewarnaan gram
 - b. Pewarnaan KOH
 - c. Pewarnaan BTA

- d. Pewarnaan tinta India
 - e. Tzanck smear
6. Anak berusia 2 tahun dibawa ibunya ke RS IGD karena diare sejak 3 hari sekitar > 5kali/hari. Diare cair, ampas sedikit, lendir/darah (-). Keluhan juga disertai demam, nyeri perut yang melilit dan mual muntah. Pemeriksaan nadi 98x/m, RR 26x/m, suhu 37,8OC, mukosa bukal kering dan turgor kembali 3 detik. Dari kultur tinja pada agar McConkey didapatkan bakteri gram negatif, pertumbuhan bakteri baik, koloni bundar, halus, cembung, berwarna merah bata, fermentasi laktosa (+), tes indol (+). Bakteri apakah yang kemungkinan menyebabkan kelainan pada pasien?
 - a. Enteropathogenic E. Coli
 - b. Enterotoxigenic E. Coli
 - c. Enteroaggregative E. coli
 - d. Enterohemorrhagic E. coli
 - e. Enteroinvasive E. coli
 7. Anak perempuan usia 12 tahun dibawa oleh ibunya ke RS dengan keluhan demam sejak 3 hari yang lalu. Riwayat nyeri perut bagian bawah 1 minggu yang lalu. Saat ini pasien juga mengeluh nyeri pada kedua pinggang. Pemeriksaan fisik ditemukan nyeri ketok costovertebra, lain-lain dalam batas normal. Lab urinalisis dijumpai leukosit 20/lpb, eritrosit 5/lpb. Penyebab tersering pada kasus ini ialah...
 - A. Bakteri gram positif, Staphylococcus aureus
 - B. Bakteri gram negatif, Staphylococcus aureus
 - C. Bakteri gram positif, Streptococcus pyogenes
 - D. Bakteri gram negatif, Escherichia coli
 - E. Bakteri gram positif, Escherichia coli
 8. Seorang perempuan berusia 21 tahun datang dengan keluhan gatal pada sebagian kepala. Kepala tampak botak disertai dengan rambut berwarna abu-abu. Pasien mengaku sering bermain dengan kucing peliharaannya. Apakah pemeriksaan penunjang yang tepat untuk kasus diatas?
 - A. Pemeriksaan Giemsa
 - B. Pemeriksaan KOH
 - C. Pemeriksaan histo PA
 - D. Pemeriksaan Gram
 - E. Pemeriksaan ice cube
 9. Seorang laki-laki usia 20 tahun datang dengan ke Puskesmas dengan keluhan rasa penuh pada telinga sejak 3 hari yang lalu. Keluhan disertai rasa gatal dan saat ini pasien merasa pendengarannya menurun. Tanda vital tidak ditemukan kelainan. Pemeriksaan didapatkan nyeri tarik tragus (+) dan terlihat sekret pada liang telinga. Pemeriksaan otoskopi ditemukan liang telinga tampak hiperemis, sedikit edem, dan tampak hifa berfilamen putih dengan titik-titik hitam yang tumbuh dari kulit. Pemeriksaan penunjang untuk menegakkan diagnosis adalah...
 - A. Pewarnaan gram
 - B. Pewarnaan KOH 20 %
 - C. Pewarnaan KOH 10%
 - D. Pewarnaan BTA
 - E. Pewarnaan india ink
 10. Seorang wanita usia 29 tahun, G1P0A0 hamil 30 minggu, mengeluh keputihan bergumpal sejak 3 minggu lalu yang terasa gatal dan panas. Pada pemeriksaan ginekologis, didapatkan vulva hiperemis dengan sekret putih bergumpal. Yang ditemukan dari pemeriksaan mikroskopik adalah?
 - A. Koloni pseudohifa dan blastospora

- B. Clue cells
 - C. Diplokokus intrasel gram negatif
 - D. Parasit berflagel
 - E. Coccus
11. Seorang laki – laki berusia 38 tahun diantar keluarganya ke IGD dengan keluhan demam tinggi sejak 1 hari yang lalu. Keluhan disertai dengan nyeri kepala. Pasien memelihara unggas di rumahnya. Pasien juga telah didiagnosis sebagai penderita AIDS namun tidak mau berobat. Pemeriksaan fisik menunjukkan keadaan umum pasien buruk, kesadaran kompos mentis, tekanan darah 120/80mmHg, denyut nadi 96x/menit, frekuensi napa 20x/menit, suhu 40C. Pemeriksaan neurologis dijumpai kaku kuduk. Pemeriksaan CSF preparat tinta india dengan pembesaran 10 – 40x dijumpai struktur sferis uniseluler dengan selubung kapsul yang tebal. Apakah etiologi yang paling mungkin?
- A. *Cryptococcus neoformans*
 - B. *Staphylococcus saprophyticus*
 - C. *Streptococcus beta haemolyticus*
 - D. *Neisseria meningitidis*
 - E. *Candida albicans*
12. Laki-laki, 20 tahun datang ke poliklinik dengan keluhan diare sejak 3 hari yang lalu. Pasien juga mengeluh demam, disertai kram perut bawah, mual dan malas makan. Pasien mengaku dua minggu sebelumnya, pasien sempat batuk pilek dan mengonsumsi beberapa jenis antibiotik namun tidak tuntas. Pada pemeriksaan feces ditemukan bakteri batang gram positif yang membentuk spora. Bakteri penyebab infeksi adalah.....
- A. Enterotoxigenic *E.coli*
 - B. *Clostridium difficile*
 - C. *Salmonella typhi*
 - D. *Clostridium perfringens*
 - E. *Clostridium botulinum*
13. Seorang bayi laki – laki berusia 9 bulan dibawa ibunya ke IGD RS dengan keluhan sesak nafas sejak 1 hari yang lalu. Keluhan disertai dengan bayi tampak lemas, tidak bisa menyusu, respon motorik dikatakan lebih melemah dibanding biasanya. Riwayat kehamilan dan kelahiran baik. Saat ini bayi mengonsumsi ASI dengan makanan tambahan berupa bubur bayi. Dua hari yang lalu ibu pasien memberi madu alami untuk penambah daya tahan tubuh anak. Pemeriksaan mikrobiologi ditemukan bakteri/batang gram positif dengan spora. Apakah etiologi yang paling mungkin?
- A. *Clostridium tetani*
 - B. *Clostridium botulinum*
 - C. *Clostridium cadaveris*
 - D. *Clostridium difficile*
 - E. *Clostridium perfringens*
14. Tn. A 41 tahun datang dengan keluhan batuk berdahaj warna hijau kecokelatan dan berbau sejak 2 minggu, keluhan disertai sesak nafas, nyeri dada yang tajam dan demam. Keluhan keringat malam disangkal. Tidak ada riwayat merokok dan keluhan serupa. Tensi dbn, HR dbn, RR dbn, suhu 38,4. Paru: ronchi di lapang paru bawah kanan. Ro: kista multipel di lapang bawah paru kanan. Penyebabnya...
- A. *Stap. Aureus*
 - B. *Myco. Tb*
 - C. *H. Aphrophilus*
 - D. *Strep aureus*

E. Rhizopus sp.

1. Seorang laki laki 30 tahun datang ke UGD RS dengan keluhan timbul luka pada telapak kaki. Keluhan diawali dengan menginjak beling pada saat membersihkan selokan, pasien mengobati sendiri lukanya tapi tidak sembuh. Luka tersebut menimbulkan bau yang sangat menyengat serta dipinggir luka berwarna kehitaman. Bakteri apa yang mungkin jadi penyebab?

A. Pseudomonas aeruginosa

B. Clostridium perfringens

C. Staphylococcus aureus

D. Clostridium tetani

E. Coli

2. Seorang laki2 63 tahun datang dengan keluhan demam tinggi disertai sesak nafas dan nyeri pada dada sebelah kiri. Sebelumnya pasien tidak pernah mengalami sakit jantung. Pada pemeriksaan rontgen didapatkan pembesaran jantung dan pada biakan kuman didapatkan bentuk coccus bergerombol gram (+). Bakteri apakah yang dimaksud:

A. Staphylococcus aureus

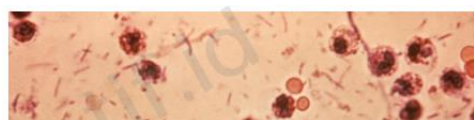B. Staphylococcus epidermidis

C. Staphylococcus sapropitcticus

D. Streptococcus viridian

E. Streptococcus pneumonia

3. Seorang anak laki-laki berusia 15 tahun dibawa ibunya ke puskesmas dengan keluhan buang air besar cair. Keluhan bab disertai dengan lendir darah sejak 3 hari yang lalu, 6-8 kali/hari yang disertai nyeri perut. Pada pemeriksaaan fisik diperoleh keadaan umum baik, kompos mentis, turgor kulit normal, suhu 37,6°C, TD 110/60 mmHg, N 80 x/m. Pada pemeriksaan abdomen ditemukan peristaltik usus meningkat. Hasil pemeriksaan



tinja secara mikroskopis ditemukan gambaran seperti dibawah. Apakah etiologi pada kasus diatas?

- A. Eschericia coli
- B. Salmonella typhii
- C. Entamoeba hystolitica
- D. Shigella dysentri
- E. Vibrio cholera

4. Laki-laki usia 46 tahun datang ke poli paru dengan keluhan batuk berdahak disertai darah sejak 2 bulan lalu, badan sering demam tanpa sebab dan berat badan menurun dalam 2 bulan ini. Sudah periksa dan berobat di puskesmas namun belum membaik. Dokter berencana melakukan biakan pada dahak pasien. Media yang tepat digunakan oleh dokter adalah?

- A. Agar darah
- B. Agar McConkey
- C. Agar Lowenstein Jensen
- D. Agar eosin/methylen blue
- E. Agar Ziehl-Neelsen

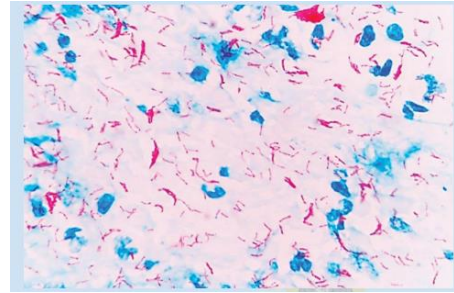
5. Seorang anak berusia 3 tahun dibawa ke puskesmas dengan keluhan batuk sejak 3 minggu yang lalu. Keluhan diawali dengan pilek, bersin dan demam beberapa hari sebelumnya. Batuk terutama terasa malam hari, kadang sampai sesak dan muntah. Batuk berirama cepat, berkepanjangan dan diselingi napas dalam inspirasi dengan nada tinggi. Pada pemeriksaan mikroskopis muntahan ditemukan kuman coccobacil, gram negatif. Apakah kemungkinan kuman penyebab infeksi pada pasien ini ?

- A. Staphylococcus aureus

- B. *Mycobacterium tuberculosis*
 - C. *Bordetella pertussis*
 - D. *Haemophilus influenzae*
 - E. *Neisseria meningitidis*
6. Seorang anak usia 8 tahun datang diantar orangtuanya ke RS dengan keluhan suka mengorok sejak 1 tahun yang lalu. Saat ini pasien sulit makan karena ada nyeri menelan. Dr pemeriksaan tenggorok didapatkan tonsil T3-T2b hiperemis, kriptus melebar, tidak ada detritus. Dokter menyarankan untuk dilakukan penatalaksanaan hingga tuntas karena beresiko menyebabkan gangguan pada jantung dan ginjal. Bakteri apa yang dapat menyebabkan hal seperti yang dipikirkan oleh dokter tersebut?
- A. *Moraxella catarrhalis*
 - B. *Streptococcus beta hemolyticus*
 - C. *Staphylococcus aureus*
 - D. *Neisseria gonorrhoe*
 - E. *Vibrio cholera*
7. Perempuan 25 tahun datang ke UGD RS dengan keluhan berak cair. Keluhan dirasakan sejak semalam berak cair bercampur darah dan lendir 5-7x sehari. Keluhan disertai dengan nyeri perut dan nyeri saat BAB. Pasien mual muntah setiap 2 jam sekali. Pemeriksaan fisik nadi 100x/menit, turgor abdomen menurun, hasil pemeriksaan penunjang mikrobiologi ditemukan kuman berbentuk batang gram negative, tes oksidase negative, non lactose fermentase, tes motilitas negative. Apakah bakteri penyebab dari kasus tsb?
- A. *Helicobacter pylori*
 - B. *Escherichia coli*
 - C. *Vibrio cholera*
 - D. *Shigella dysenteriae*

E. *Pseudomonas aeruginosa*

8. Laki-laki usia 46 tahun datang ke poli paru dengan keluhan batuk berdahak disertai darah sejak 2 bulan lalu, badan sering demam tanpa sebab dan berat badan menurun dalam 2 bulan ini. Sudah periksa dan berobat di puskesmas namun belum membaik. Di lakukan pemeriksaan penunjang di dapatkan hasil seperti berikut. Apakah penyebab infeksi pasien tersebut ?



- A. *Clostridium perfringens*
B. *Staphylococcus aureus*
C. *Haemophilus influenzae*
D. *Streptococcus pneumoniae*
E. *Mycobacterium tuberculosis*
9. Seorang bayi laki-laki berusia 9 bulan dibawa ibunya ke IGD RS dengan keluhan sesak nafas sejak 1 hari yang lalu. Keluhan disertai dengan bayi tampak semakin lemas, tidak bisa menyusui, respon motorik dikatakan lebih melemah dibanding biasanya. Riwayat kehamilan dan kelahiran baik. Saat ini bayi mengkonsumsi ASI dengan makanan tambahan berupa bubur bayi. Dua hari yang lalu ibu pasien memberi madu alami untuk penambah daya tahan tubuh anak. Pemeriksaan mikrobiologi ditemukan bakteri batang gram positif dengan spora. Apakah etiologi yang paling mungkin?
- A. *Clostridium botulinum*
B. *Clostridium difficile*
C. *Clostridium tetani*
D. *Clostridium cadaveris*
E. *Clostridium perfringens*
10. Tn. Lukas, 40 tahun dibawa keluarga ke IGD RS karena penurunan kesadaran. Terdapat riwayat demam 1 minggu yang lalu disertai nyeri kepala. Pada pemeriksaan fisik

didapatkan keadaan umum tampak sakit berat, GCS 10, suhu subfebris. Pada pemeriksaan neurologis didapatkan kaku kuduk (+) dan Kernig (+). Pada pemeriksaan penunjang didapatkan cairan serebrospinal berwarna agak kekuningan, terdapat limfosit, peningkatan protein, dan glukosa yang rendah serta pemeriksaan BTA hasil (+). Etiologi penyebab kasus diatas adalah...

- A. Haemophilus influenzae
- B. Mycoplasma
- C. Neisseria meningitidis
- D. Mycobacterium tuberculosis
- E. Adenovirus