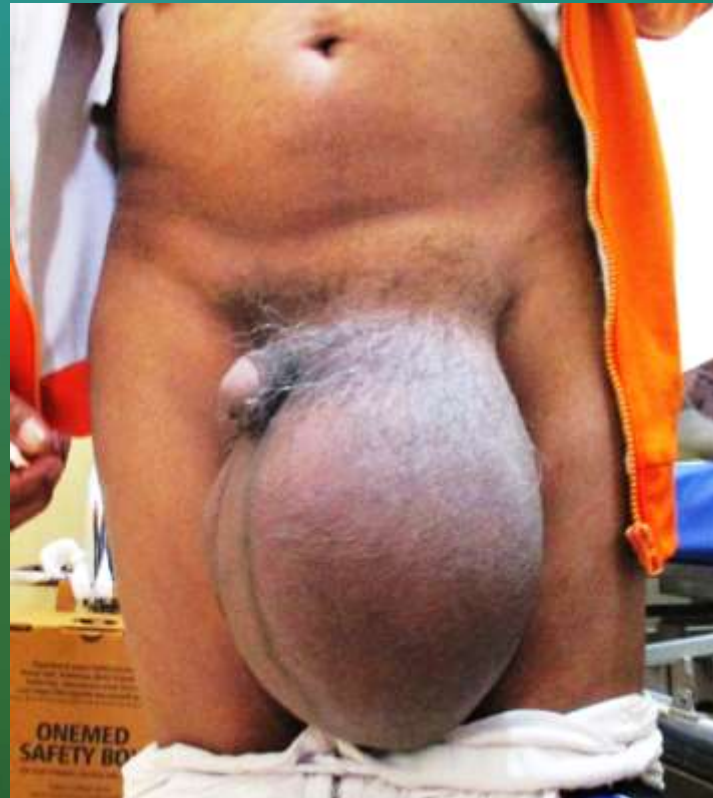

HERNIA



dr. Mochamad Aleq Sander, M.Kes., Sp.B., FinaCS

Sertifikasi dosen: 12107102411578

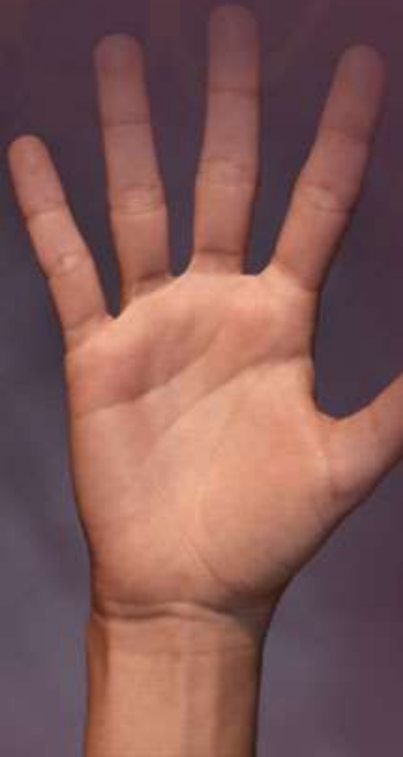Bagian SMF Ilmu Bedah – RS UMM

Fakultas Kedokteran – Universitas Muhammadiyah Malang

Doa belajar

رَضِيْتُ بِاللَّهِ رَبًّا وَبِالْإِسْلَامِ دِينًا وَبِمُحَمَّدٍ نَبِيًّا وَرَسُولًا
رَبِّ زِدْنِي عِلْمًا وَارزُقْنِي فَهْمًا

اللَّهُمَّ لَا سَهْلَ إِلَّا مَا جَعَلْتَهُ سَهْلًا وَأَنْتَ تَجْعَلُ الْحَزْنَ إِذَا
شِئْتَ سَهْلًا



VISI MISI - FK UMM

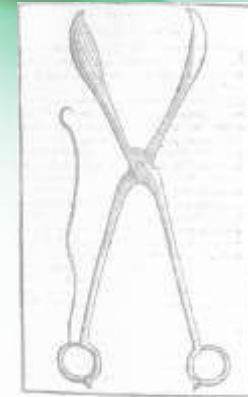
Fakultas	PS
<p>Pada tahun 2026, menjadi Fakultas Kedokteran terkemuka berbasis IPTEKS dan menghasilkan lulusan yang profesional dan Islami</p>	<p>PPD : Pada tahun 2026, menjadi Program Studi Pendidikan Dokter terkemuka berbasis IPTEKS dan menghasilkan lulusan yang profesional, Islami dan unggul di bidang kedokteranindustri.</p>
	<p>PSPD : Pada tahun 2026, menjadi Program Studi Profesi Dokter terkemuka berbasis IPTEKS dan menghasilkan dokter yang profesional, Islami dan unggul di bidang kedokteranindustri.</p>

SEJARAH

- 1363** ----- **Guy de Chauliac** (master of medicine & bedah dari Perancis)
- pertama kali membedakan hernia inguinal & femoralis
 - teknik reduksi dgn posisi trendelenburg



- 1556** ----- **Pierre Franco**
- pakai alat khusus u/ memotong kantung hernia tanpa mengenai usus



- 1559** ----- **Casper Stromayr**
- publikasi buku teks mengenai hernia
 - dibedakan hernia direk vs indirek
 - tdk perlu memotong testis

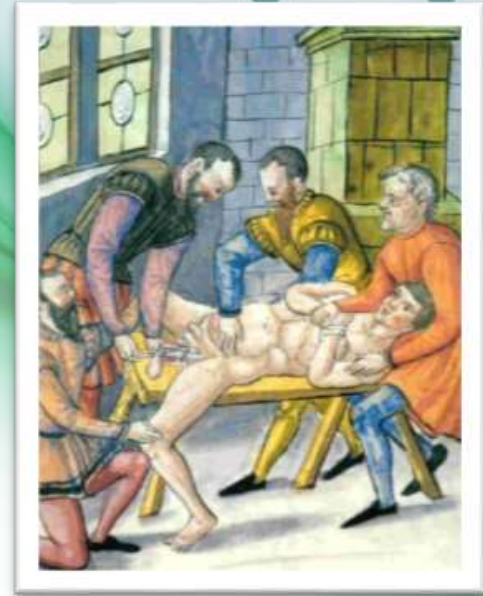
- 1865** ----- **Joseph Lister**
- antisepsis: awal pembedahan modern

- 1871** ----- **Marcy (Amerika)**
- teknik aseptik u/ operasi hernia
 - pentingnya fascia transversalis & penutupan ring interna

SEJARAH

1884 ----- Edoardo Bassini (Itali)

- "*Father of Modern Herniorrhaphy*"
- splitting aponeurosis obliquus externus
- diseksi & rekonstruksi canalis inguinalis
- diseksi & ligasi kantung setinggi mungkin
- penjahitan \Rightarrow conjoined tendon & lig. Inguinale



1953 ----- Shouldice

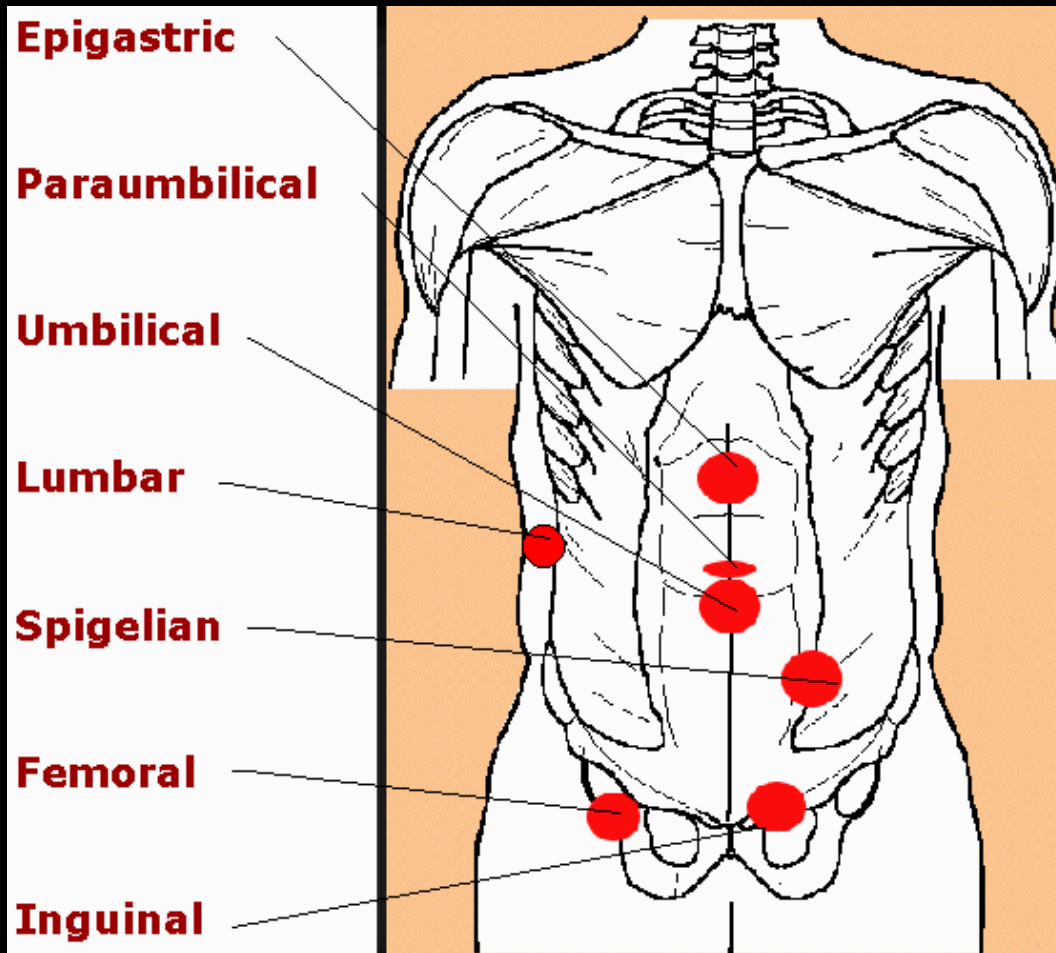
- multilayer repair ; angka rekurensi < 1%
- agak rumit, kadang perlu diseksi ekstensif

Akhir Abad 20

- Berliner, Lichtenstein, Gilbert, McVay
- "tension-free" , mesh-graft
- Ralph Ger (1982) \Rightarrow first laparoscopic hernia repair



LOKASI TERSERING



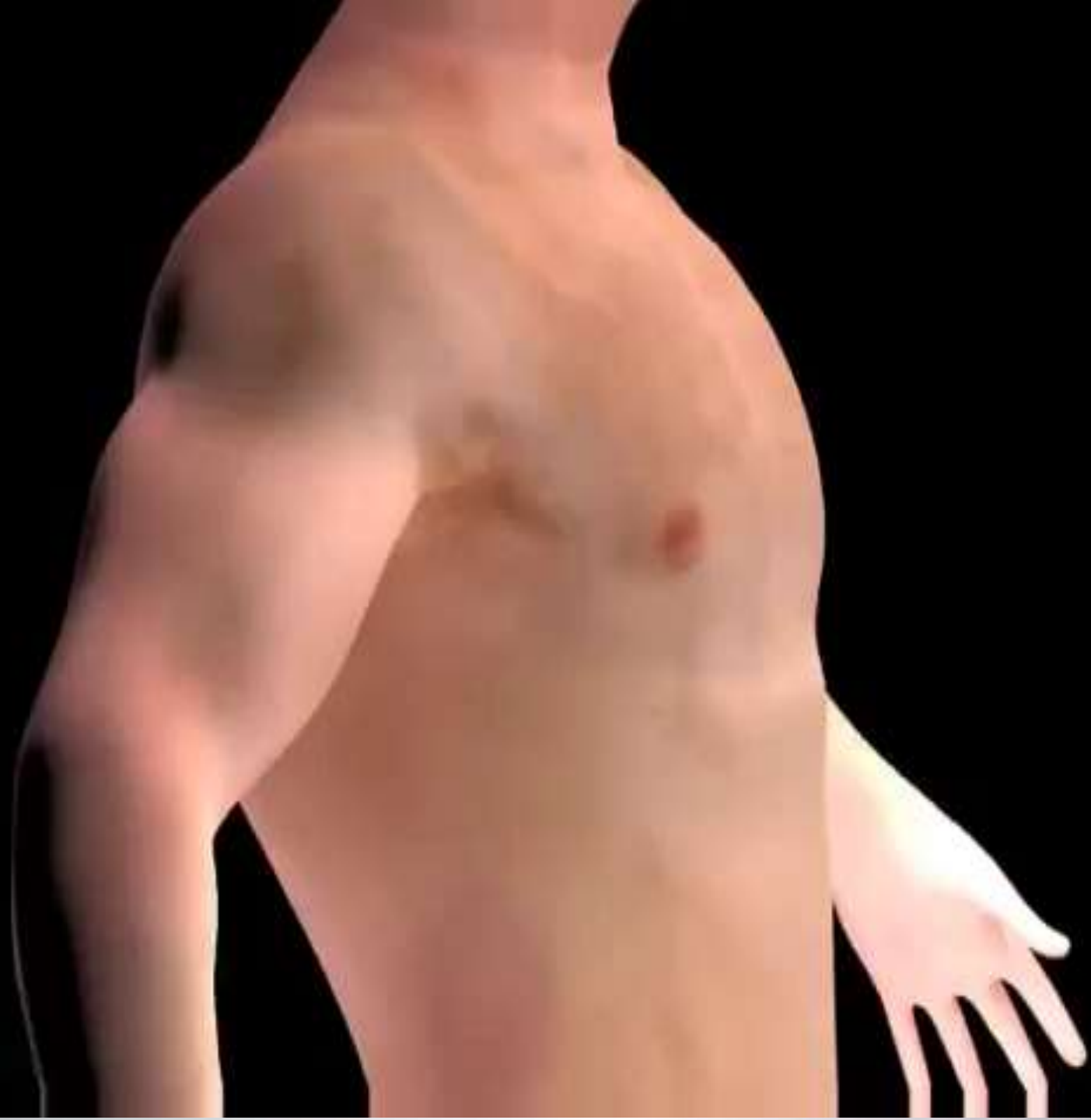
PENDAHULUAN

□ Istilah “HERNIA”

- Latin = robekan, Yunani = tunas
- **Penonjolan** (protrusion) abnormal suatu organ intraperitoneal yg keluar dari rongga perut mlh lubang (lokus minoris) & msh diliputi peritoneum

□ Memiliki 3 bagian:

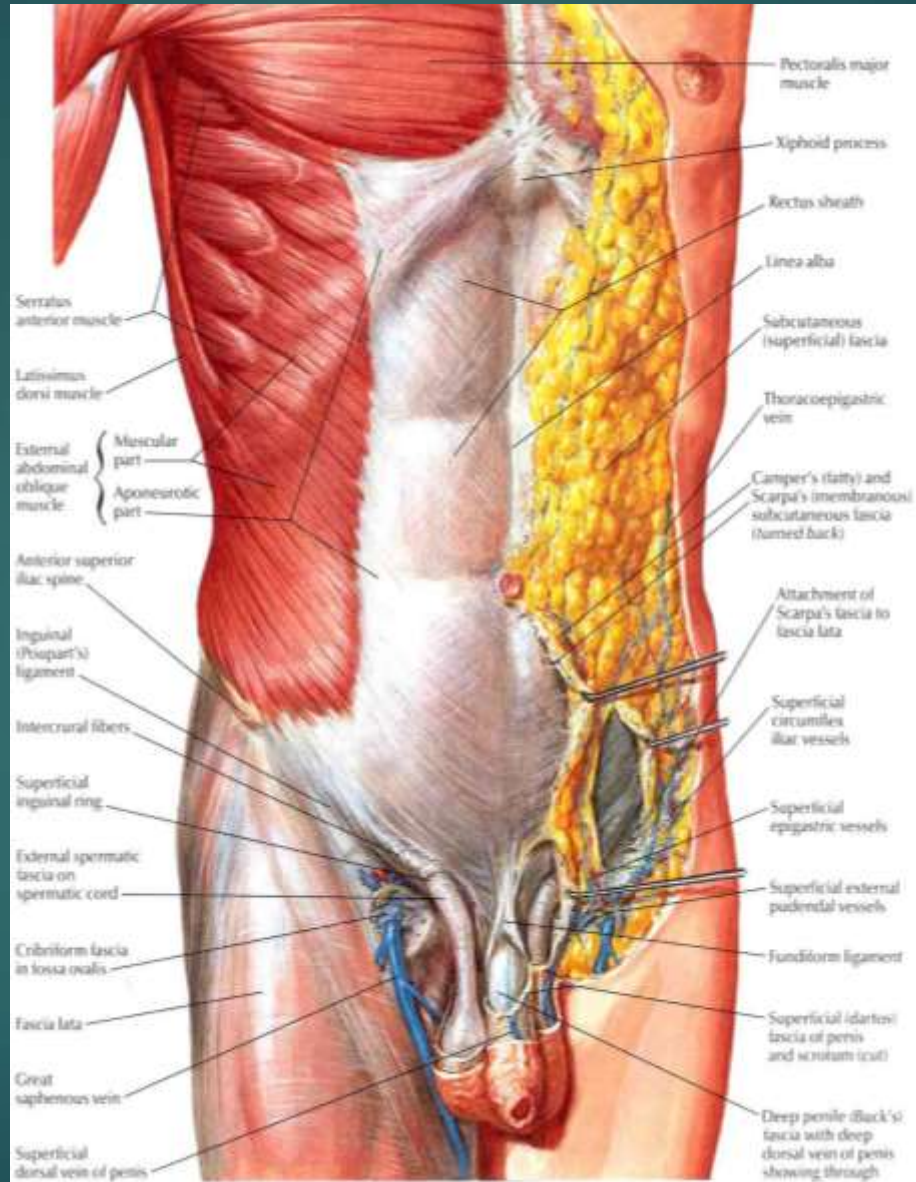




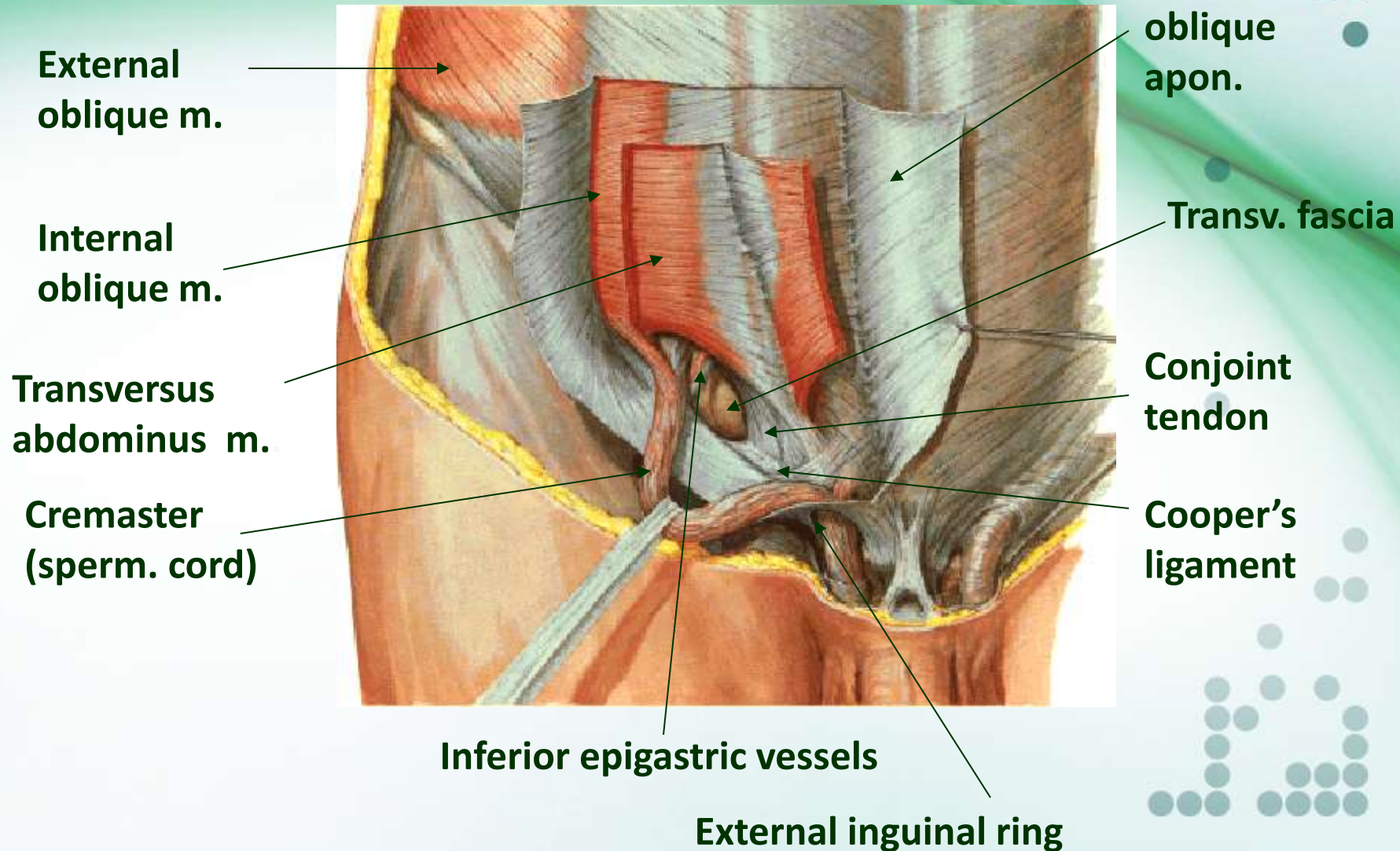


ANATOMI

REGIO INGUINALIS

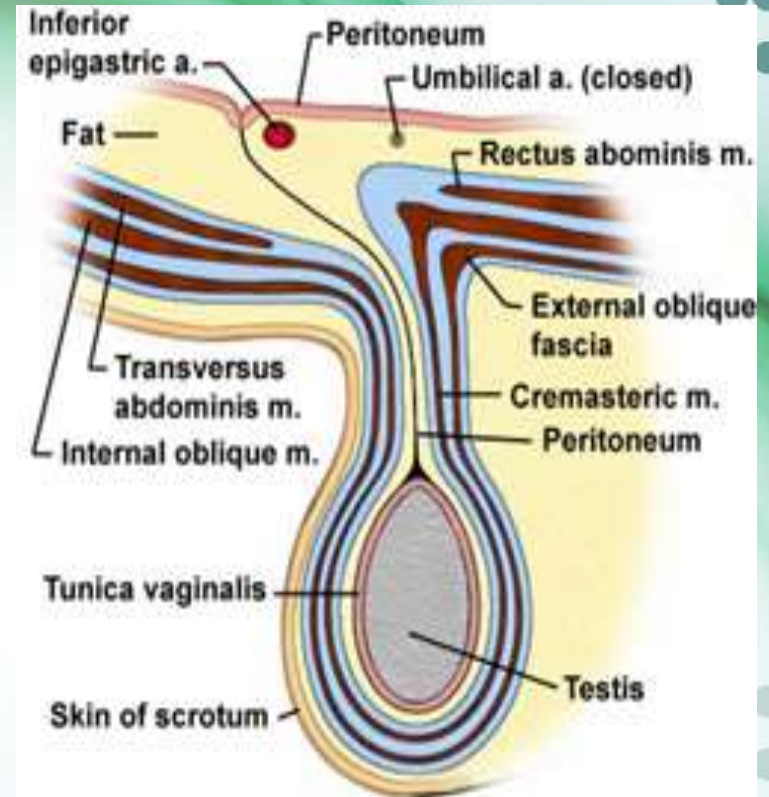


REGIO INGUINALIS

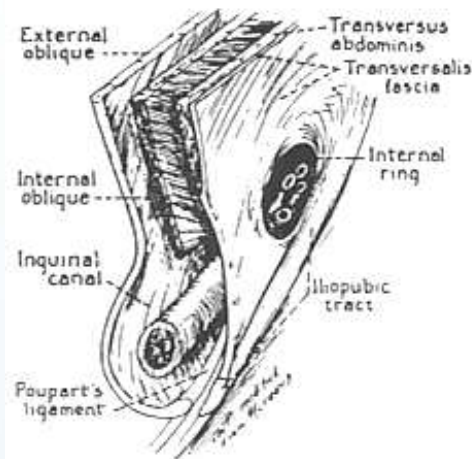


LAPISAN DINDING ABDOMEN

1. Peritoneum
2. Preperitoneal fat
3. Transversalis fascia
4. Transversus abdominis muscle
5. Internal oblique muscle
6. External oblique muscle
7. Subcutaneous fat
8. Skin

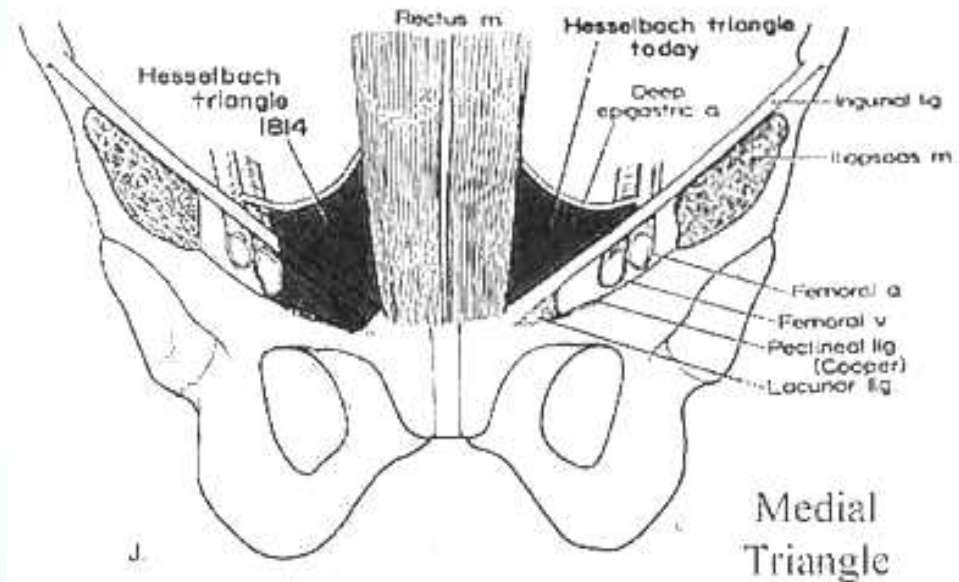
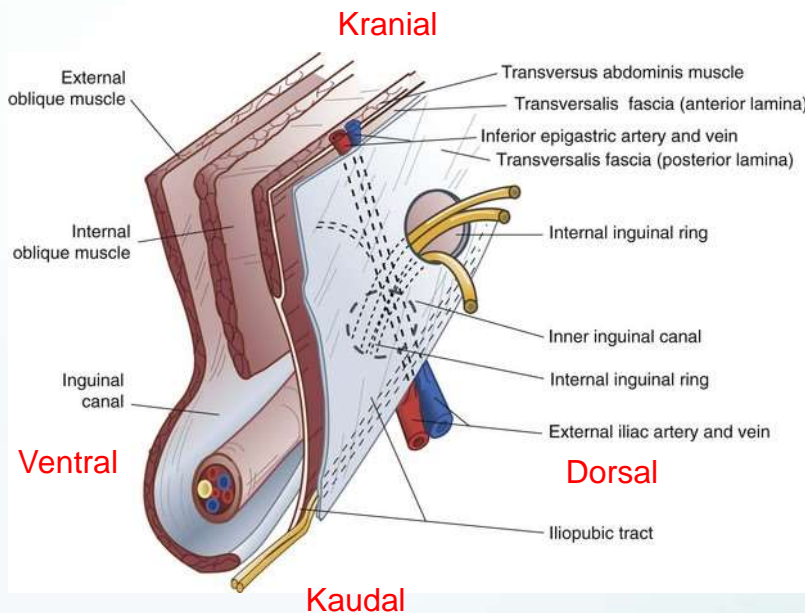


The Anatomical Entities of the Groin



BATAS CANALIS INGUINALIS

- Ventral : aponeurosis m. obliquus externus
- Dorsal : fascia transversa
- Kranial : conjoined tendon
- Kaudal : lig. Inguinale

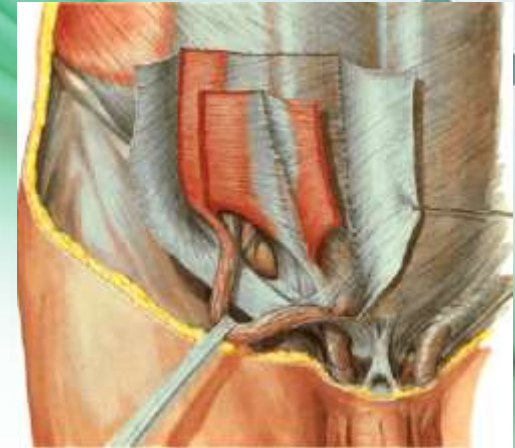


Isi Canalis Inguinalis:

- ♂ ⇒ funiculus spermaticus
- ♀ ⇒ lig teres uteri

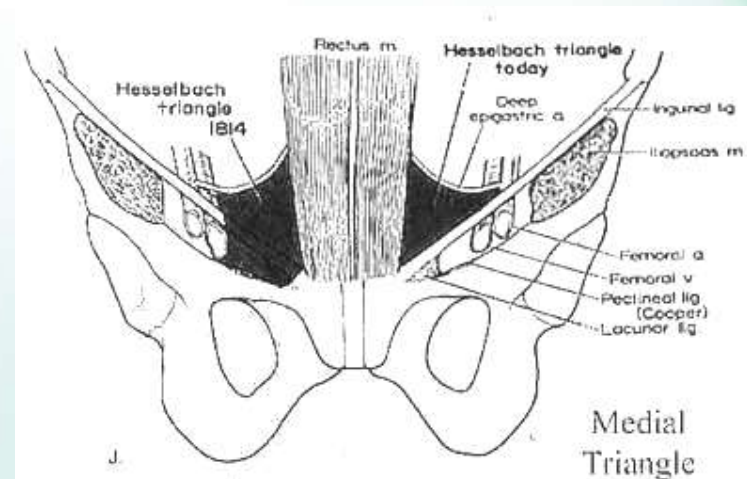
BATAS ANULUS INGUINALIS INTERNUS

- Lig. Inguinale
- Conjoined tendon
- Vasa epigastrika inferior



BATAS TRIGONUM HASELBACH

- Medial : tepi lat. M. Rectus Abdominis
- Lateral : Vasa epigastrika inferior
- Inferior : Lig. Inguinale



KLASIFIKASI HERNIA

A. BERDASARKAN LOKASI

1. Eksterna

→ kantung menonjol keluar dari dinding abdomen

- mis:
- Hernia Inguinalis Lateral
 - Hernia Inguinalis Medial
 - Hernia Femoralis
 - Hernia Sikatrikalis
 - Hernia Umbilikalis

2. Interna

→ bila kantungnya tdpt di dlm rongga abdomen

- mis:
- Hernia Obturator
 - Hernia Diafragmatika
 - Hernia Foramen Winslowi
 - Hernia Lig. Treitz



B. BERDASARKAN SIFAT

1. **Reponibel** (Reducible)

- tonjolan viskus dpt kembali ke dlm abdomen

2. **Irreponibel** (Irreducible)

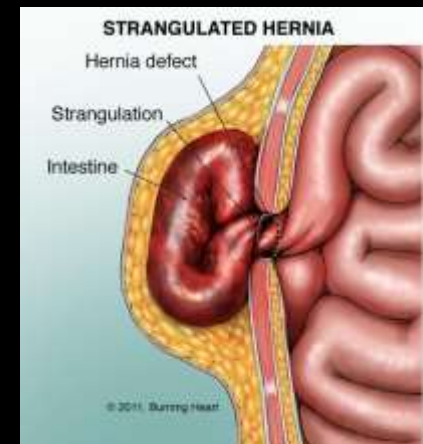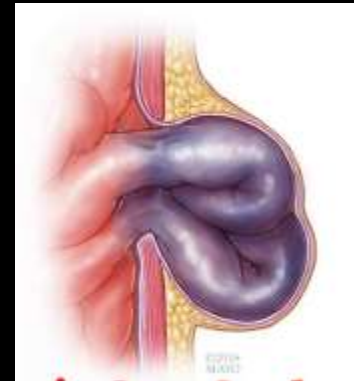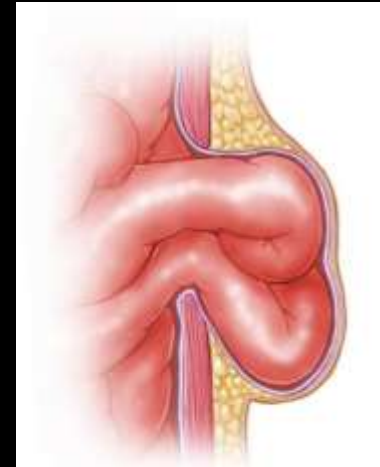- isi kantong hernia tak dpt kembali tanpa ggn passage / vascular
- biasanya ada perlengketan

3. **Inkarserata**

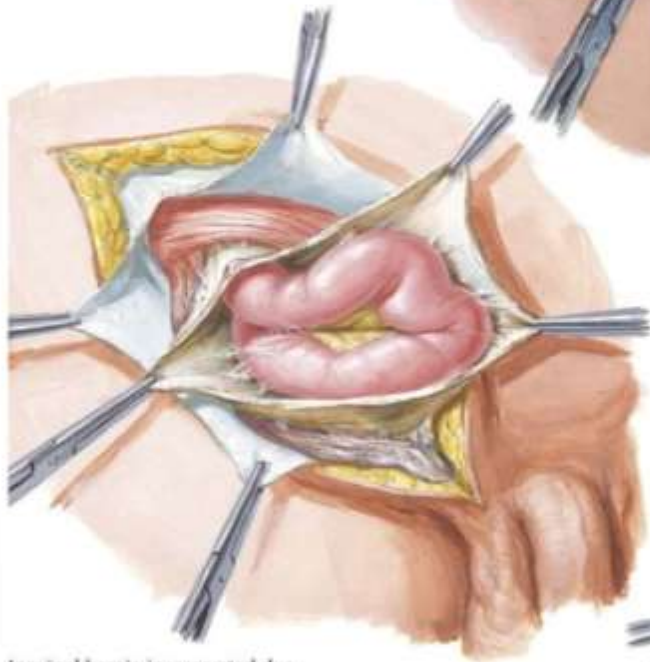
- irreponible disertai ggn passage
- tjd mendadak \Rightarrow ileus

4. **Strangulata**

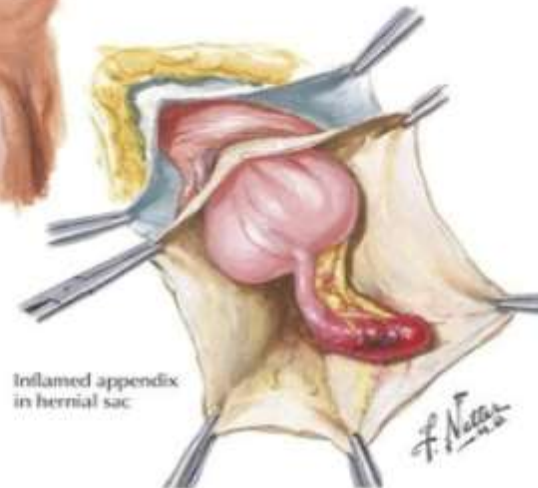
- irreponible disertai ggn vascular
- Gx: - nyeri daerah benjolan & hiperemis
- kholik – muntah2 \Rightarrow ileus
- Kadang2 usus nekrosis \Rightarrow perlu reseksi



Strangulated
inguinal hernia



Inguinal hernia incarcerated due
to old thickened sac and adhesions



Inflamed appendix
in hernial sac

F. Netter

C. BERDASARKAN PINTU HERNIA DI REGIO INGUINAL

1. Hernia Inguinalis Lateralis (HIL)

- Pintu terletak di **anulus internus** yg dibentuk o/:
lig. Inguinale, conjoined tendon, & vasa epigastrica inferior
- = **Hernia Indirecta**

2. Hernia Inguinalis Medialis (HIM)

- Pintu terletak di **trigonum Haselbach**, dg batas:
 - a. Medial : tepi lateral m. rectus abdominis
 - b. Lateral : vasa epigastrica inferior
 - c. Inferior : lig. Inguinale
- = **Hernia Directa**

3. Hernia Femoralis (HF)

- Pintu terletak di **anulus femoralis**, yg dibentuk o/: lig. Inguinale, lig. Lacunare, vasa femoral, dan fascia pectinea



D. BERDASARKAN ISI

Hernia Komplit

⇒ kantong HIL menonjol sampai diluar anulus externus

Hernia Inkomplit

⇒ kantong HIL belum sampai diluar anulus externus

Hernia Litre

⇒ hernia yg isi kantong suatu divertikel meckel

Hernia Richter

⇒ isi kantong sebagian dari dinding usus

Maydl Hernia

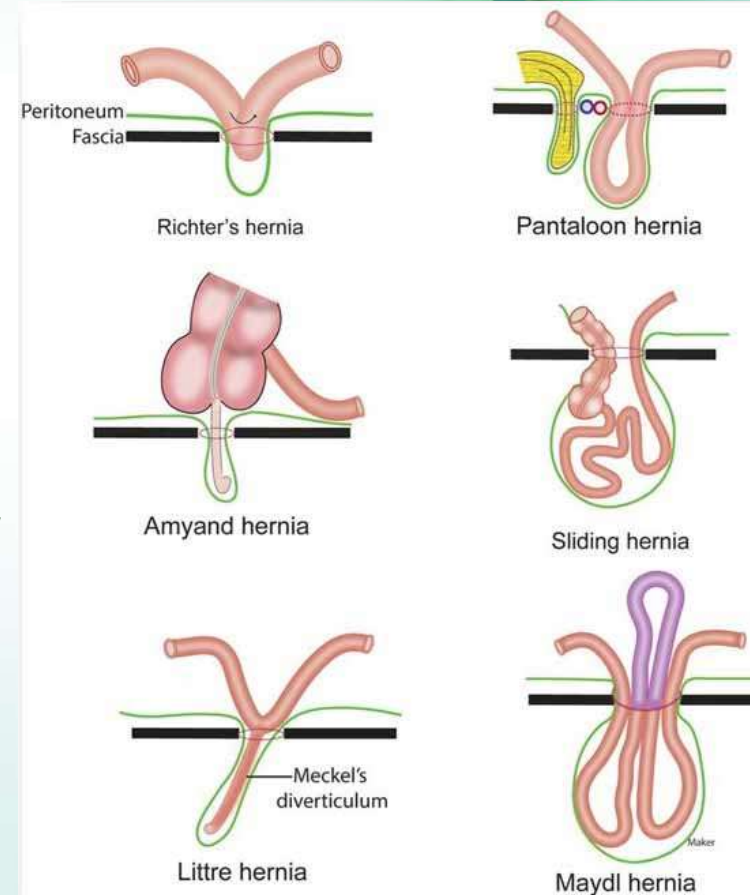
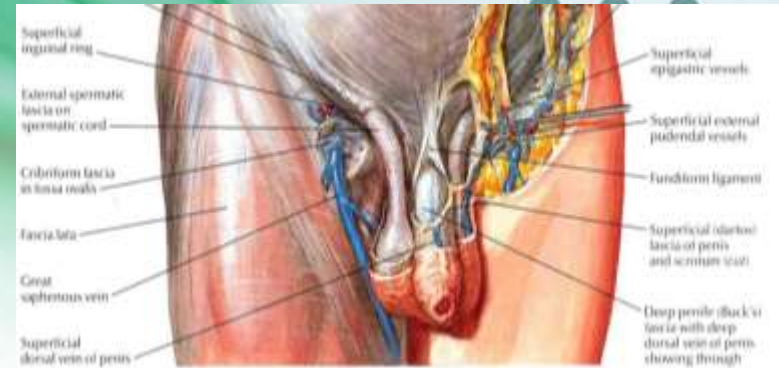⇒ hernia inkarserata dimana usus yg terjepit berbentuk W

Sliding Hernia

⇒ isi kantong yi organ2 retroperitoneal (cecum, buli dll)

Pantaloon Hernia

⇒ tdpt HIL & HIM scr bersamaan pada sisi yg sama



INSIDENS

Pada anak-anak:

1. 10–20 / 1000 kelahiran hidup
2. ♂ : ♀ = 4 : 1
3. Mayoritas indirecta, directa <1%
4. Bayi prematur \Rightarrow 7–10 %

Pada orang dewasa:

1. Angka kejadian = 10–15%
2. ♂ : ♀ = 7-25: 1
3. usia 25–40 thn \Rightarrow 5–8%
4. usia \geq 75 thn \Rightarrow \geq 45%



INSIDENS

Hernia Ing. Lateralis (HIL)	60%
Hernia Ing. Medialis (HIM)	15%
Hernia Umbilicalis	10%
Hernia Femoralis	8%

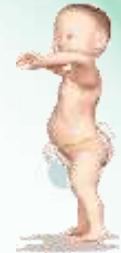

Kesimpulan ⇒ 75% hernia terjadi di groin (lipat paha)

KLASIFIKASI HERNIA

Menurut *Nyhus*:

1. Tipe 1 = HIL dg ukuran cincin interna yg normal
2. Tipe 2 = HIL dg ukuran cincin interna yg melebar
3. Tipe 3A = HIM dg kelemahan dinding posterior
4. Tipe 3B = HIL dg kelemahan dinding posterior
5. Tipe 3C = Hernia femoralis
6. Tipe 4 = Hernia rekurens

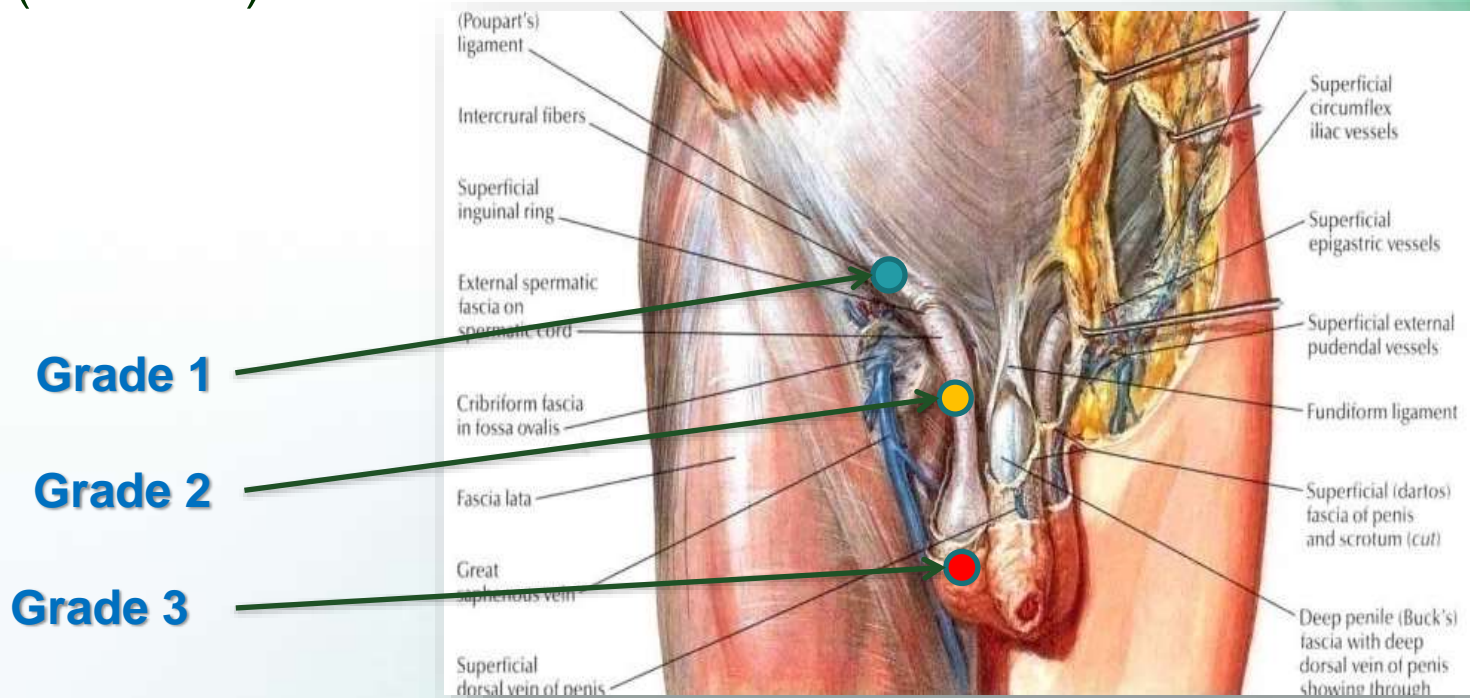


Menurut *Gilbert*:

- Tipe 1 : kantung masuk ke ring interna yg intak <1 cm, ddg posterior intak.
- Tipe 2 : ~ tipe 1 tp ring interna 1-2 cm, ddg posterior intak, tipe >>.
- Tipe 3 : ~ tipe 2 tp ring interna >2 cm (2 jari), biasanya berisi usus.
- Tipe 4 : kelemahan ddg posterior menyeluruh, ring interna intak, kantung (-)
- Tipe 5 : Hernia rekurens / *primary diverticle hernia* , kantung (-), ring interna intak, biasanya mrpk gabungan dari tipe 2 & 4.

GRADASI HERNIASI

- Grade 1** : herniasi meluas dari ring inguinal internal ke ring externa (di canalis inguinalis)
- Grade 2** : herniasi melewati ring inguinal externa tapi tdk sampai scrotum (di supra scrotal)
- Grade 3** : herniasi sampai scrotum (di scrotal)



3 faktor penting yg saling mempengaruhi:

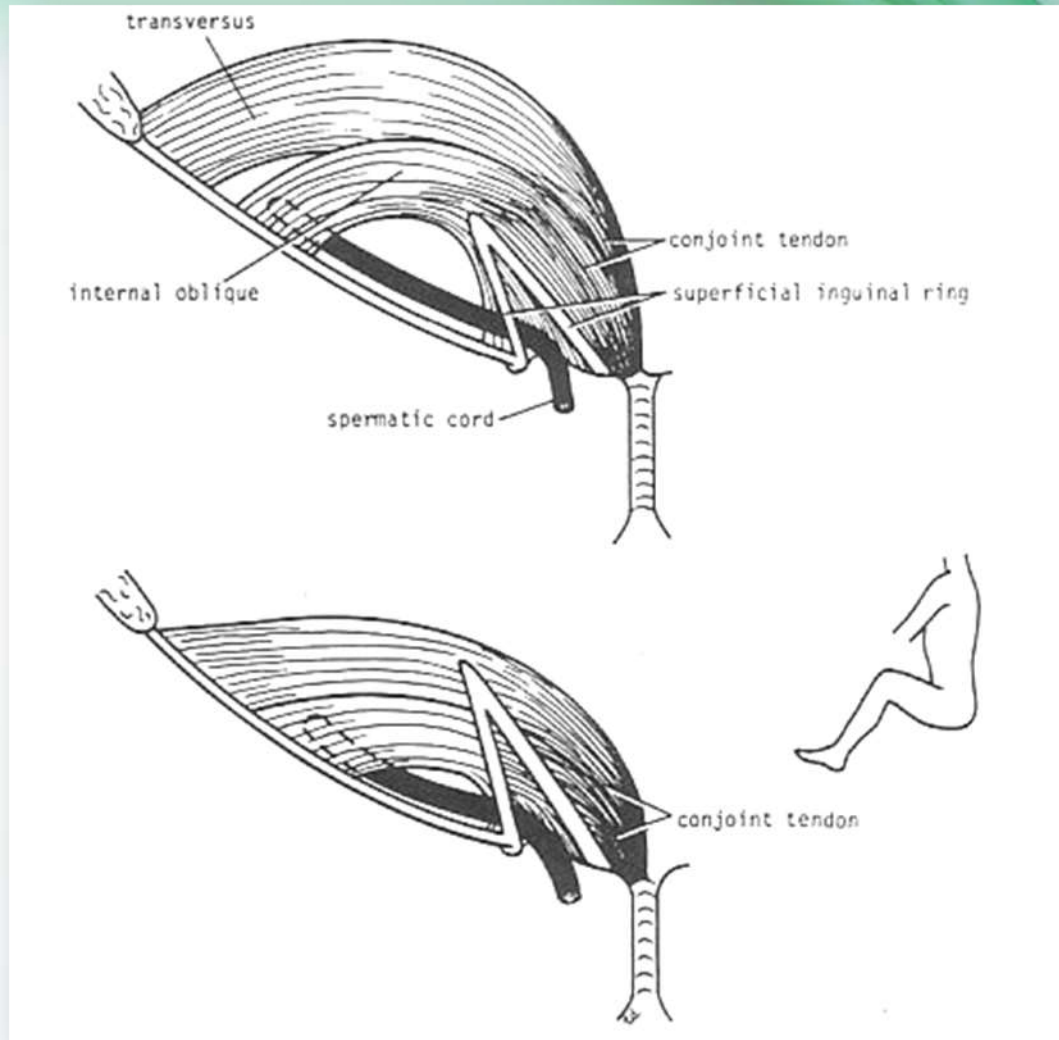
1. Patent processus vaginalis (preformed sac)
2. $Pe \uparrow$ tekanan intra abdomen yg berulang
3. Kelemahan otot & jaringan ikat daerah abdomen

$Pe \uparrow$ tekanan intra abdomen kronis/akut:

1. Aktivitas fisik >>
2. Konstipasi
3. Batuk kronis
4. Ggn berkemih obstruktif (BPH, stricture uretra, dll)
5. Kehamilan multipel



MEKANISME SHUTTER



MANIFESTASI KLINIS

- Puncak \Rightarrow bayi, dewasa 40-60 thn
- Pekerjaan \Rightarrow angkat berat
- Gejala lokal:
 - benjolan hilang timbul (timbul saat beraktifitas & hilang saat berbaring) s/d menetap, rasa tdk enak, nyeri
- Gejala sistemik: gejala kardinal obstruksi
 - muntah, kolik abd, distensi abd, konstipasi \Rightarrow (VPDO)



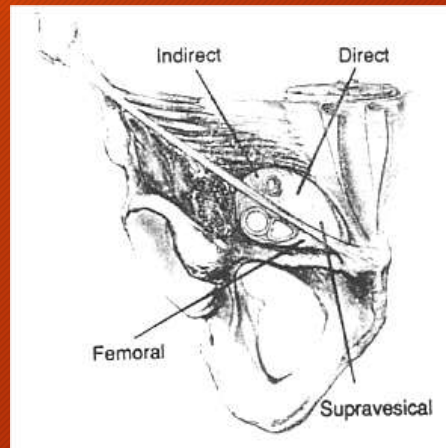
GERAKAN PERISTALTIK USUS



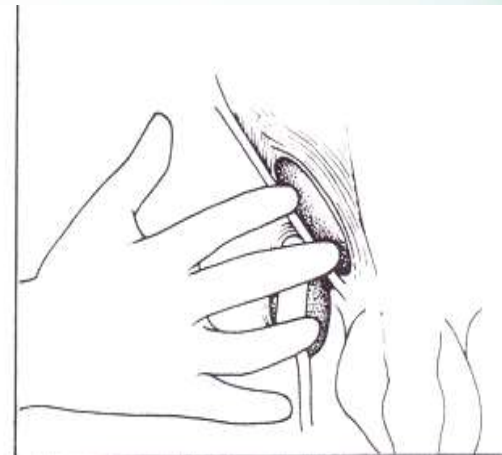
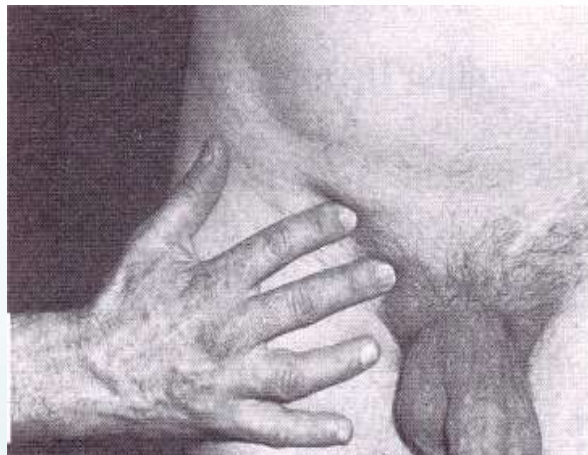
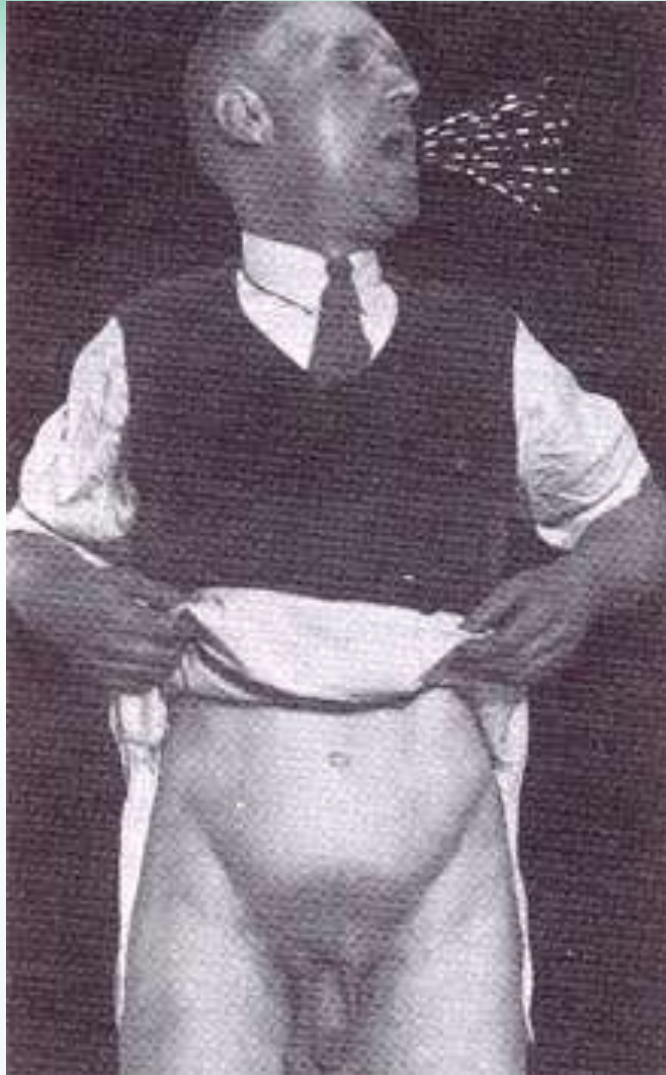PEMERIKSAAN FISIK

Inspeksi:

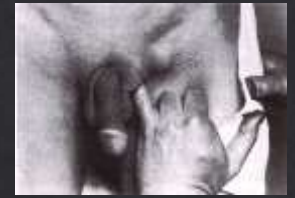1. **HIL** ⇒ bentuk lonjong, diatas lig. inguinale s/d skrotum, kembalinya lambat
2. **HIM** ⇒ bentuk oval, diatas lig. inguinale pd (Trigonum Hasselbach), kembalinya cepat
3. **HF** ⇒ bentuk oval, dibawah lig. inguinale di fosa ovalis, keluaranya lambat



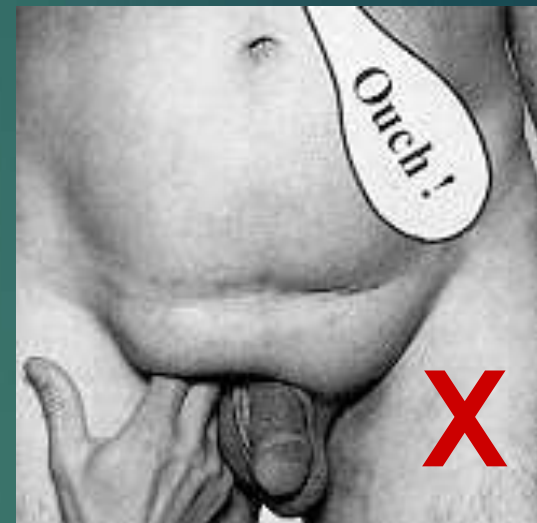
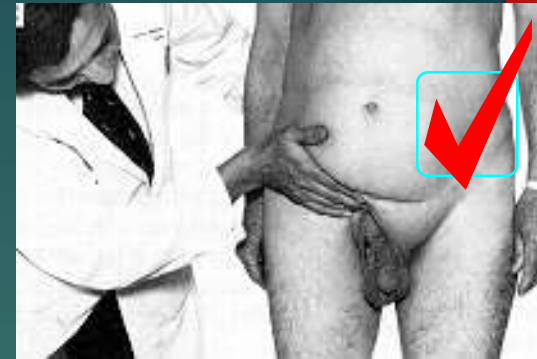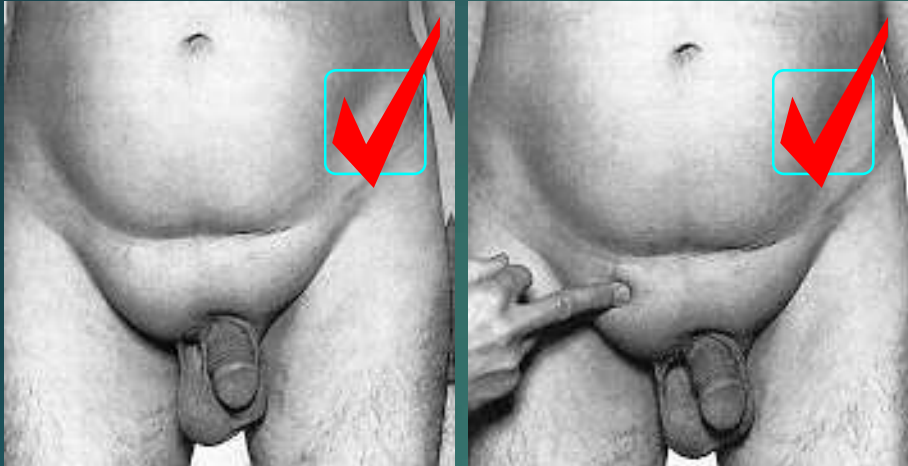
ZIEMANN TEST



FINGER TEST



PEMERIKSAAN FISIK



- Posisi
- Suhu
- Nyeri
- Ukuran
- Bentuk
- Keregangan
- Komposisi (padat, gas, cair)
- Perubahan dengan batuk

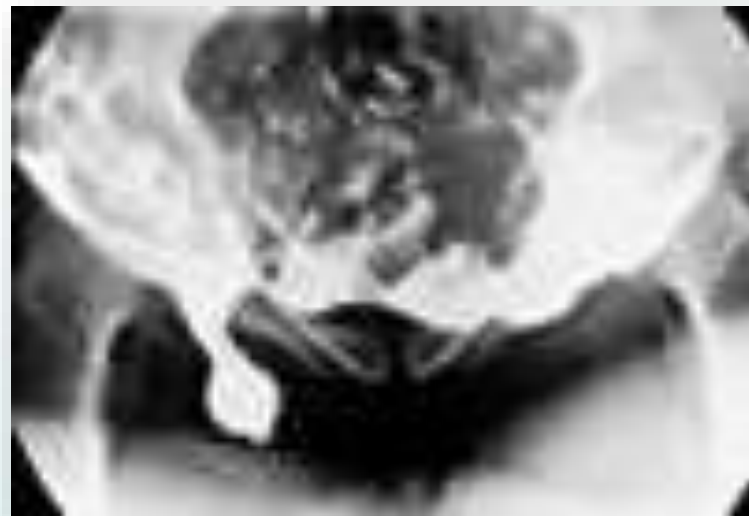THUMB TEST

Jari pemeriksa menutup cincin interna & Px diminta melakukan manuver valsalva:

1. Tidak ada penonjolan = HIL
2. Terdapat penonjolan = HIM

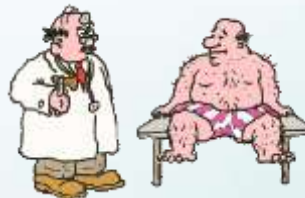
HERNIOGRAPHY

- Injeksi 50 cc *water soluble* kontras intra peritoneum
- Posisi Px pronasi, pelvis lebih rendah dari kepala
- Manuver valsalva
- Sensitivitas 97%, Spesifisitas 98%



ULTRASONOGRAPHY

- Non invasif ; *real time*
- Mampu membedakan kondisi inkarserasi / strangulasi ⇒ doppler
- Alat bantu reduksi manual & monitoring pasca reduksi
- Annals of Royal College of Surgeons England (2003; 85; 178-180)
 1. Hernia femoralis (100%)
 2. Hernia directa (Sensitivitas 86% & spesifisitas 97%)
 3. Hernia indirecta (Sens. 97% & spesf. 87%)



DIAGNOSIS BANDING

1. Hernia femoral
2. Hydrocele comunicantes
3. Hydrocele non comunicantes
4. Undescended testis
5. Lipoma of the cord
6. Limfadenopathy



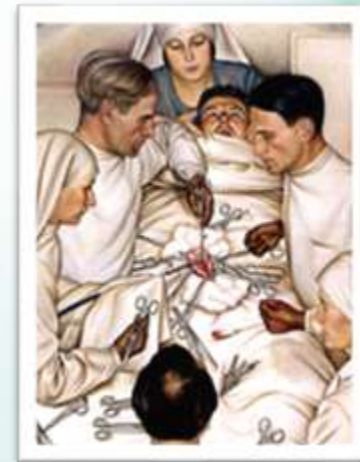PENATALAKSANAAN

Indikasi Operasi:

- ⇒ Semua hernia inguinalis!
 - Risiko membiarkan hernia berlanjut ⇒ Irreponible
⇒ Inkarserata ⇒ Strangulasi dg segala akibatnya
 - Adanya penyulit medis lain ⇒ bukan alasan tdk menjalani operasi hernia

Jenis Operasi:

- ⇒ Herniorrafi (pd dewasa)
- ⇒ Ligasi tinggi / herniotomi (pd anak-anak)



TEKNIK MANA YANG TERBAIK



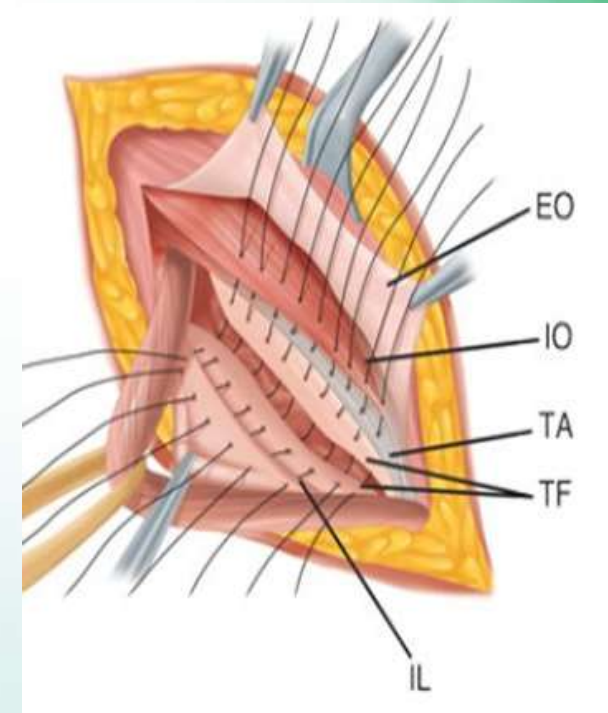
Edoardo Bassini, 1880

Father of Modern Herniorrhaphy

- = tension repair
- Aproksimasi: - m. Obliquus internus (IO)
 - m. Transversus abd (TA)
 - fascia transversalis (TF)

dengan

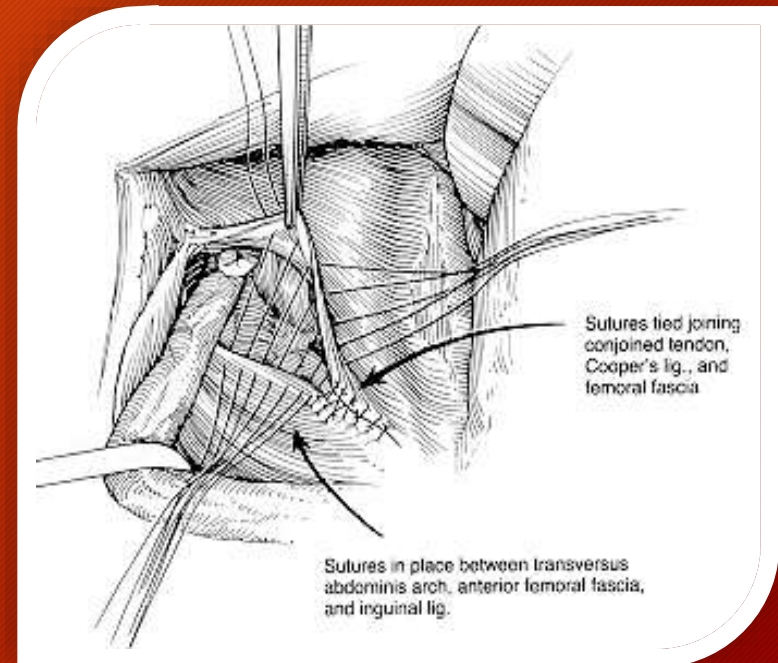
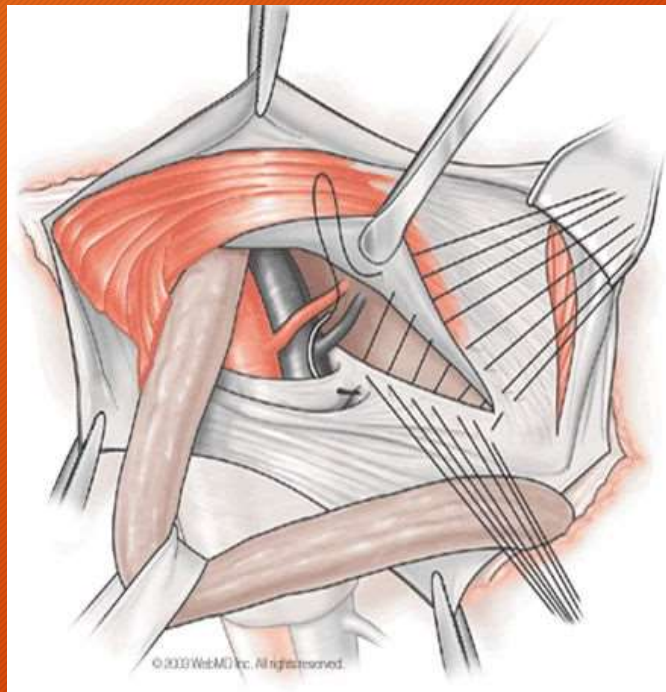
 - tractus iliopubic
 - lig. Inguinale (IL)
- Jahitan interrupted



Chester B McVay, MD, PhD (1940)

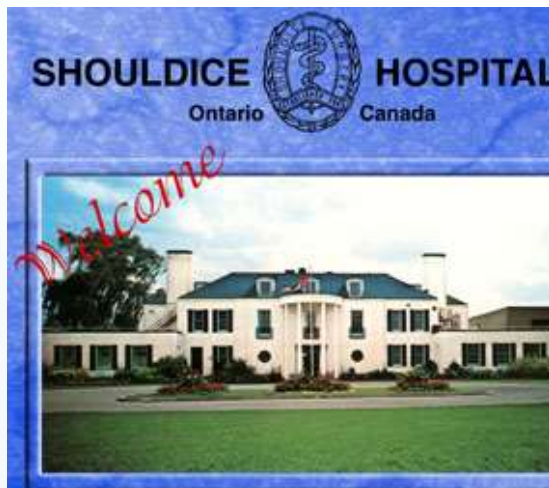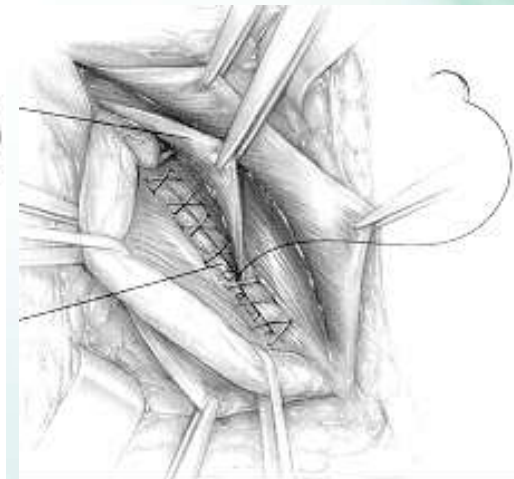
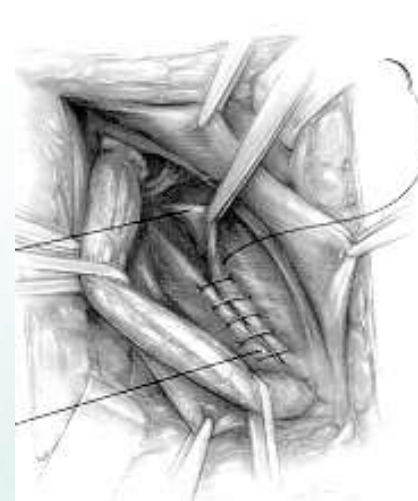
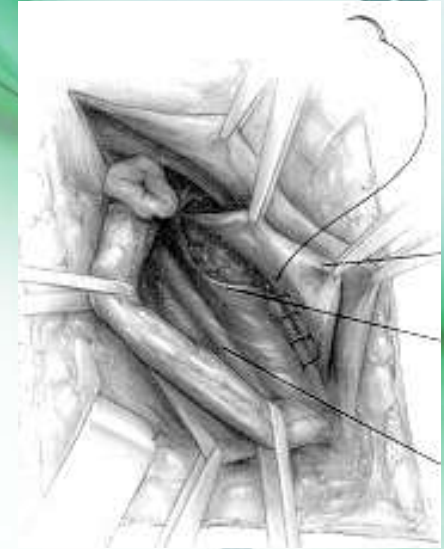
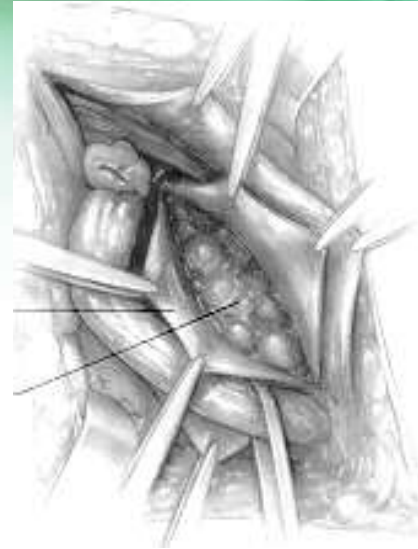


- = Coopers ligament repair
- Aproksimasi: lig. Cooper & lig. Inguinale



EE Shouldice (1945)

- Multilayered Bassini operation (yi: jahitan continuous bbrp lapis)
- = pure tissue technique
- Aproksimasi: - ujung lateral m. Rectus abd.
- m. Obliquus internus
- fascia transversalis *dengan*
- tractus iliopubic
- ujung lig. inguinale

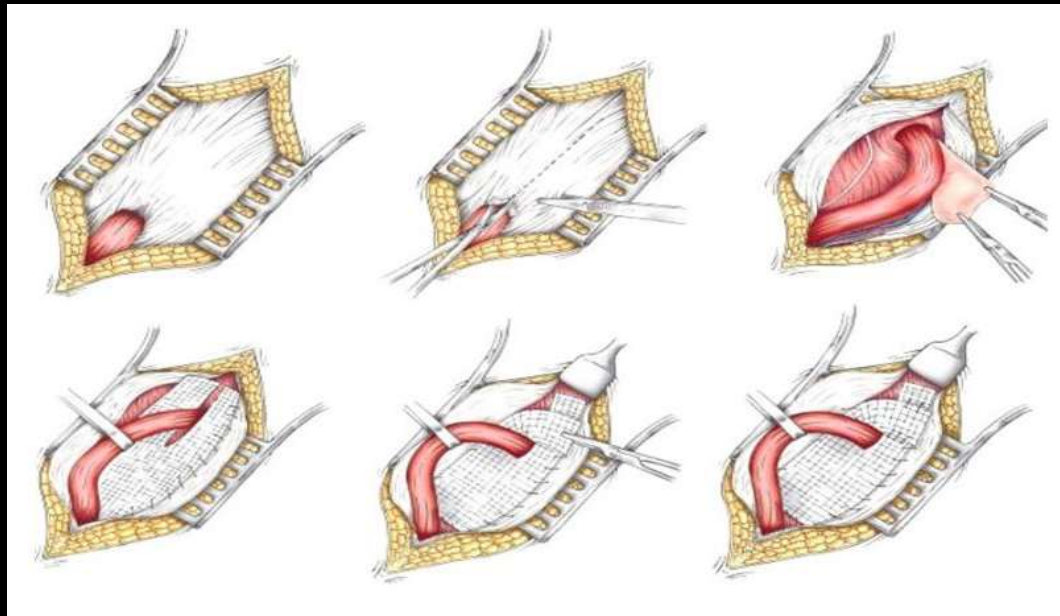



IRVING L LICHTENSTEIN, 1986

“TENSION FREE HERNIA REPAIR”



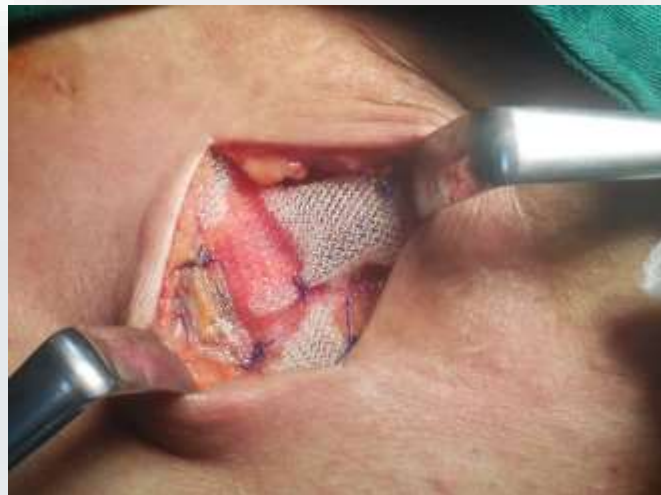
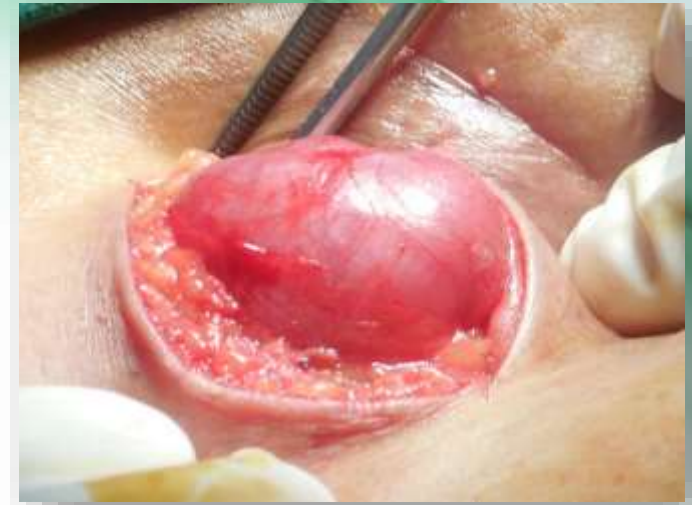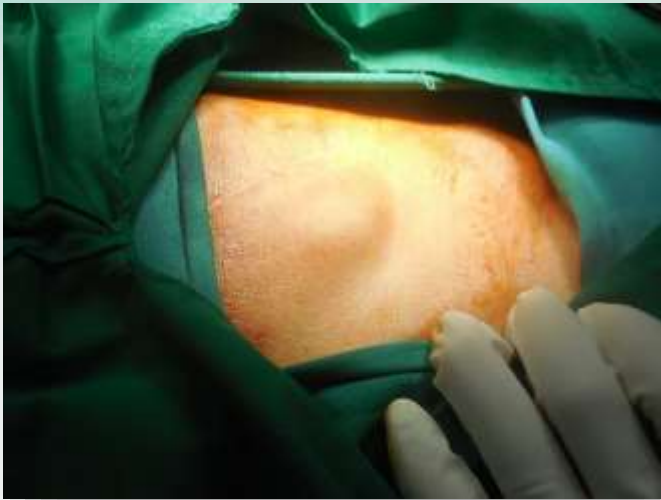- Pakai “prostetic mesh” u/ menyokong fascia transversalis yg membentuk lantai inguinalis
- Keuntungan:
 1. rekurensi rendah (0,05%)
 2. tidak nyeri
- Kerugian : benda asing \Rightarrow trigger infeksi





HERNIA VENTRAL

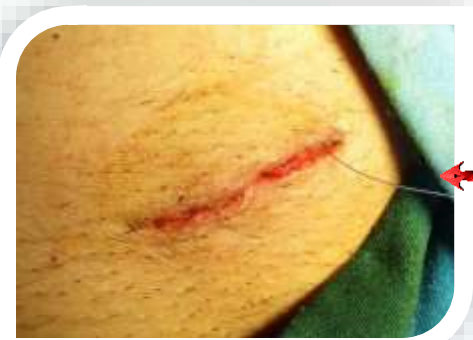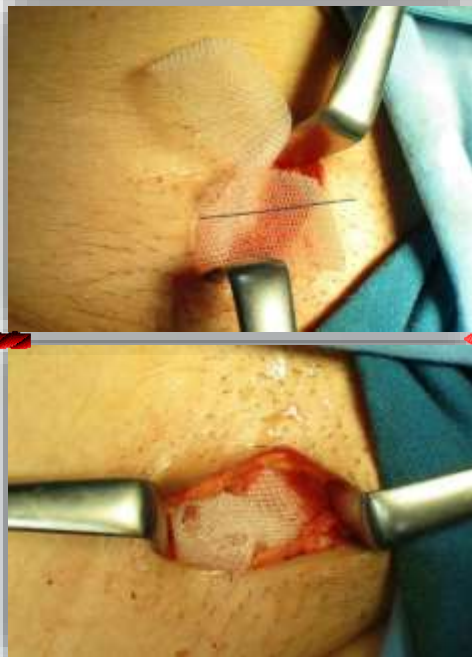

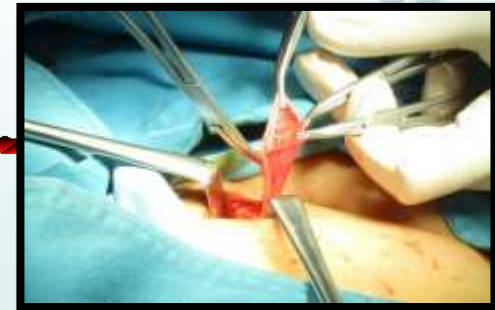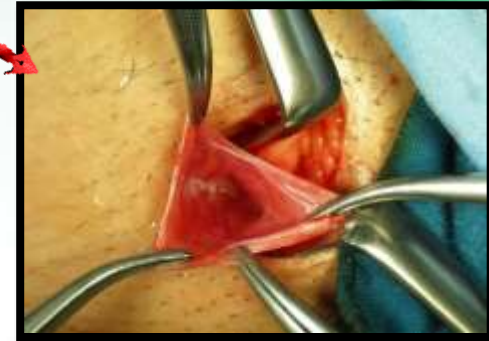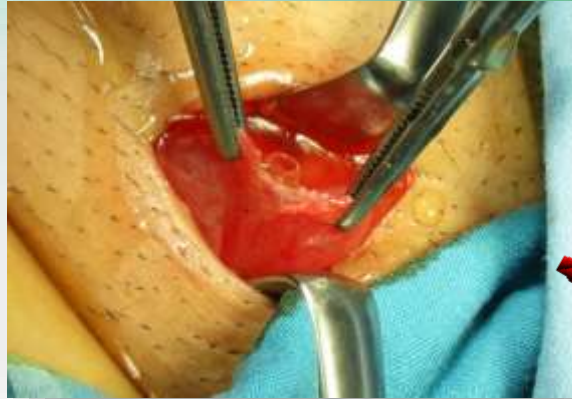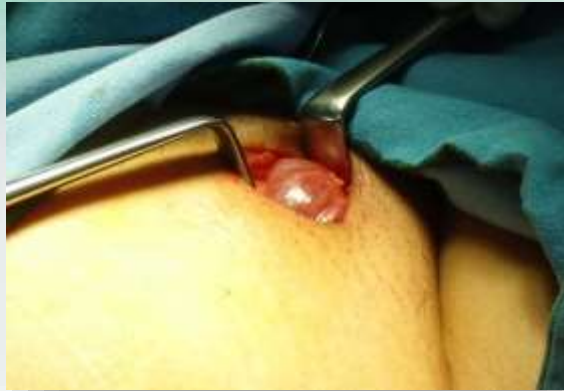(Post Appendectomy 7 bln yl)
"tension free hernia repair"



HERNIA INGUINALIS MEDIALIS

(♀ 35 thn – pekerjaan berat)

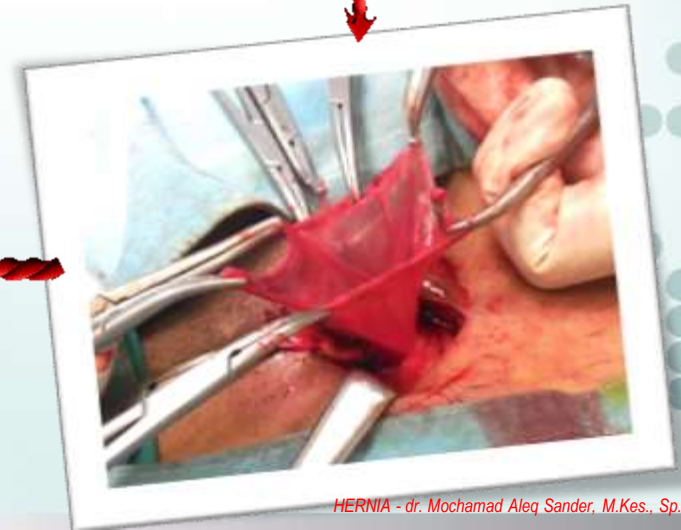
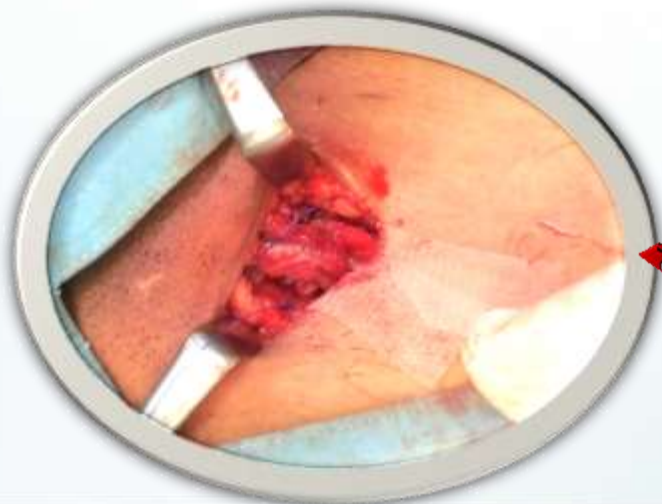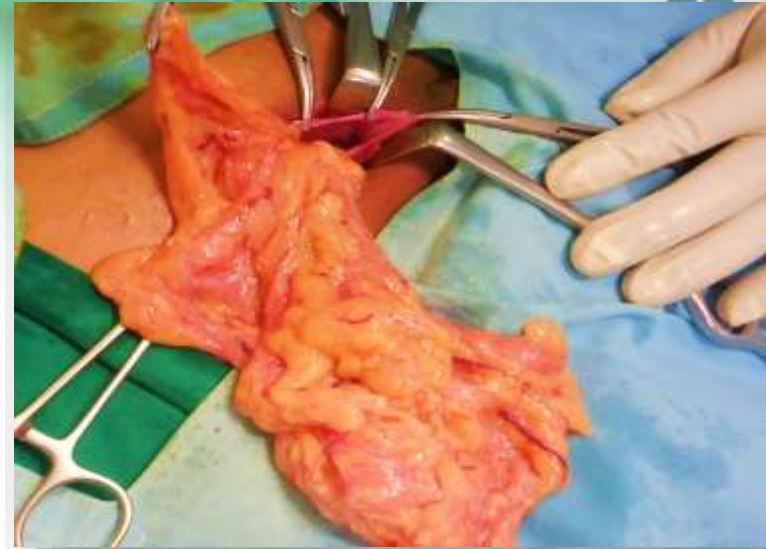
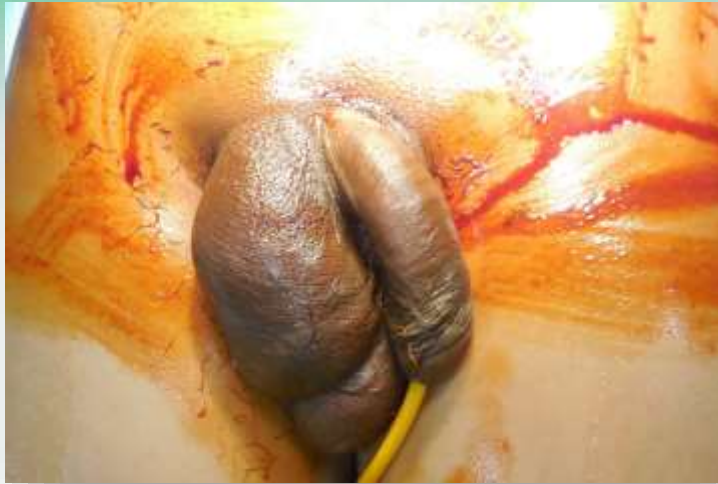“tension free hernia repair”



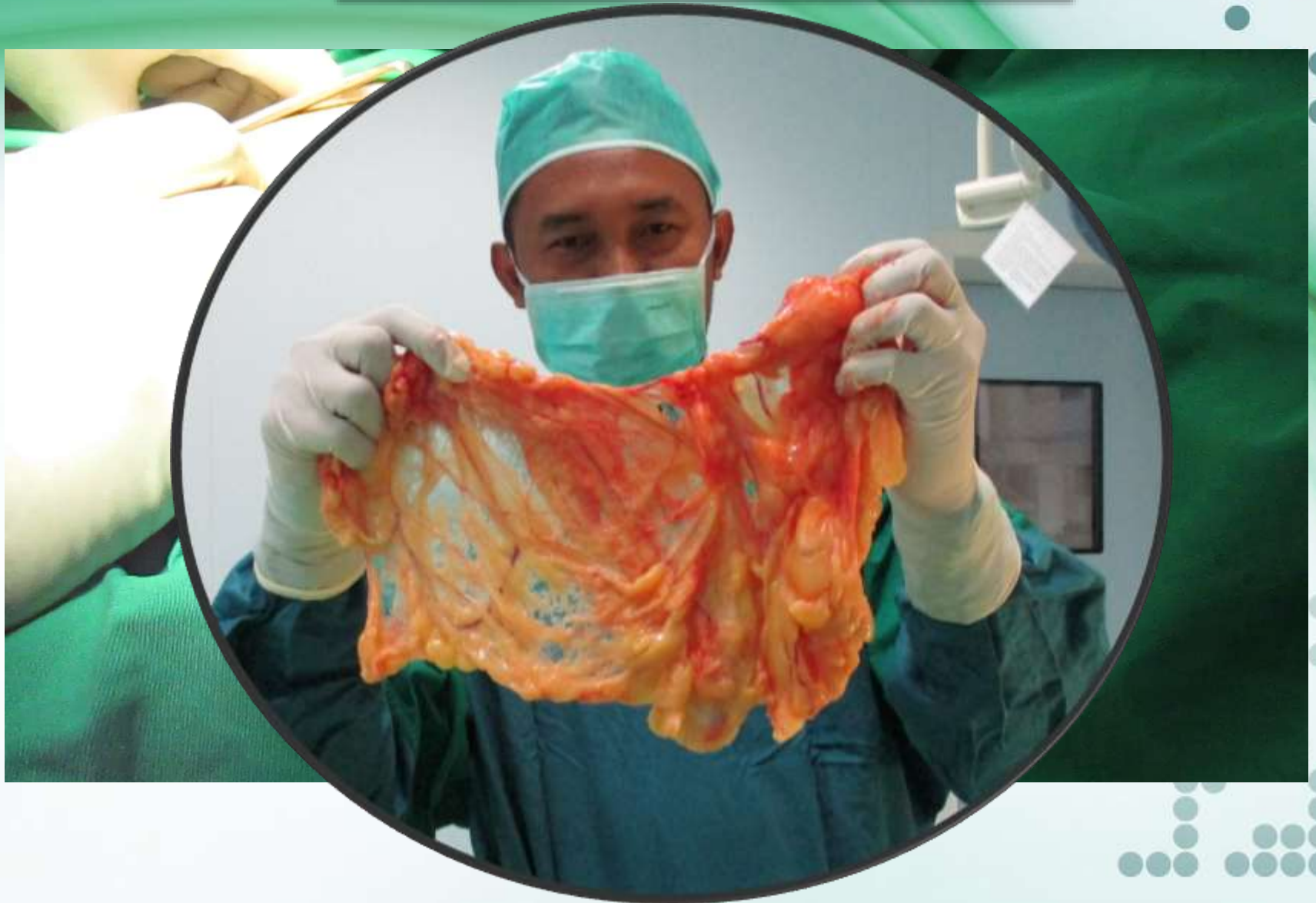HERNIA INGUINALIS LATERALIS

(46 thn, pegawai swasta)

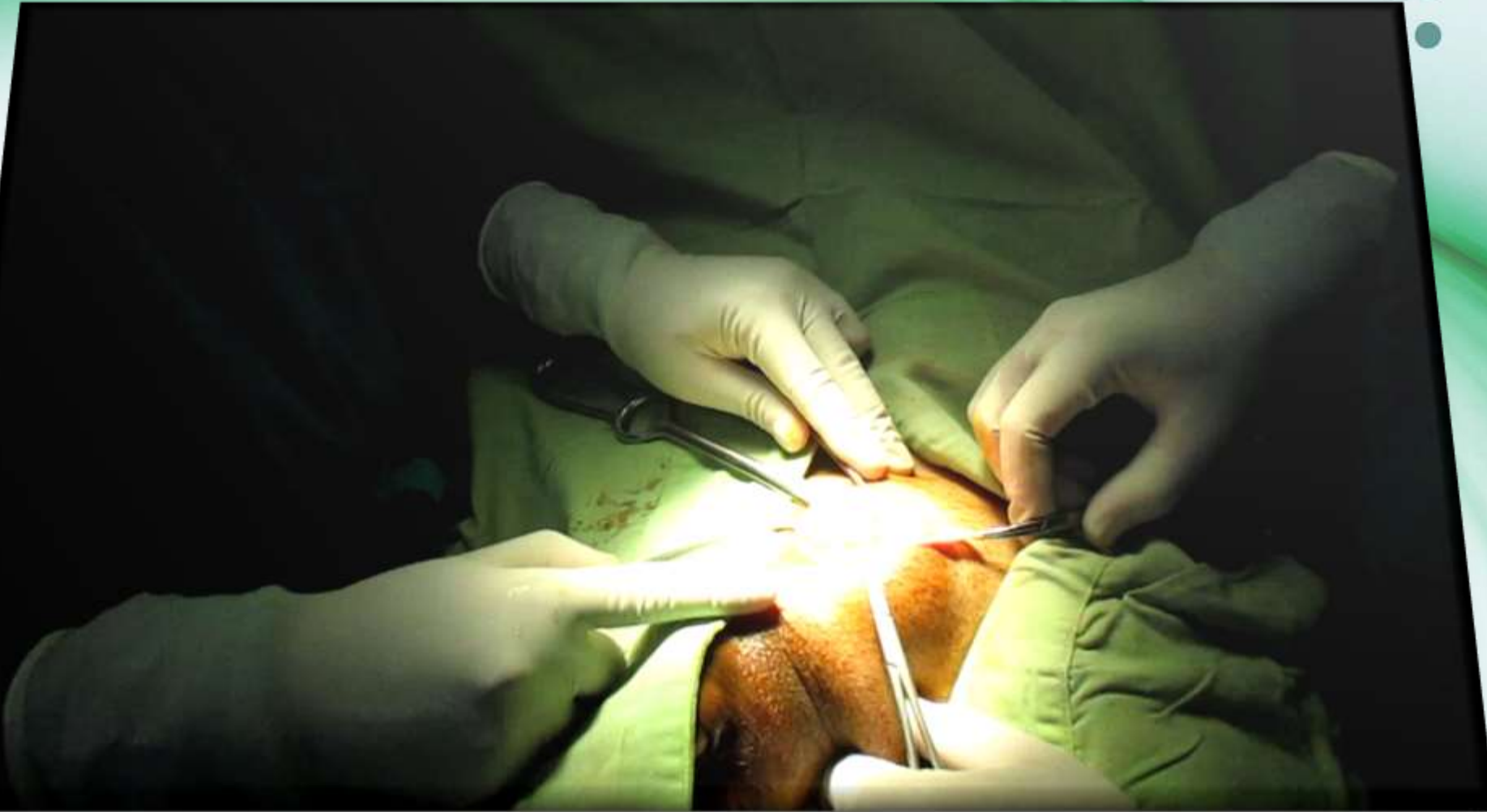"tension free hernia repair"



Kantong Hernia berisi OMENTUM (HERNIA INGUINALIS LATERALIS)



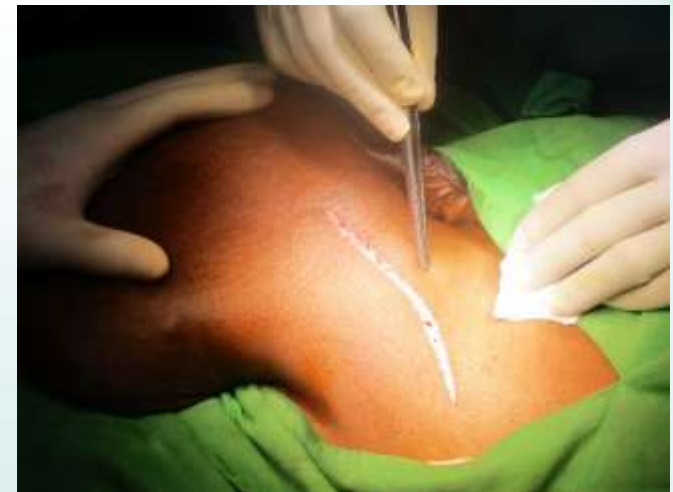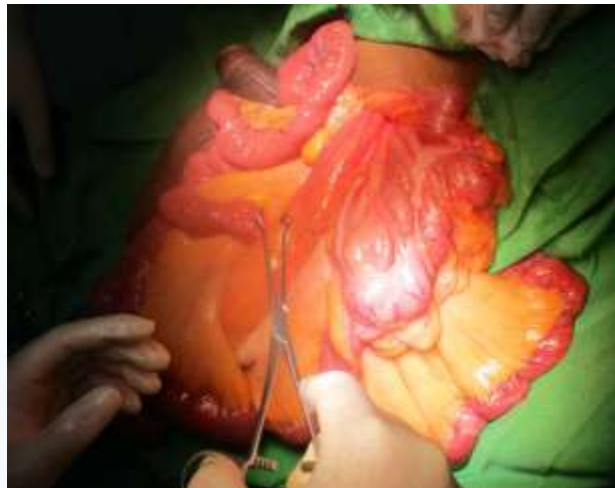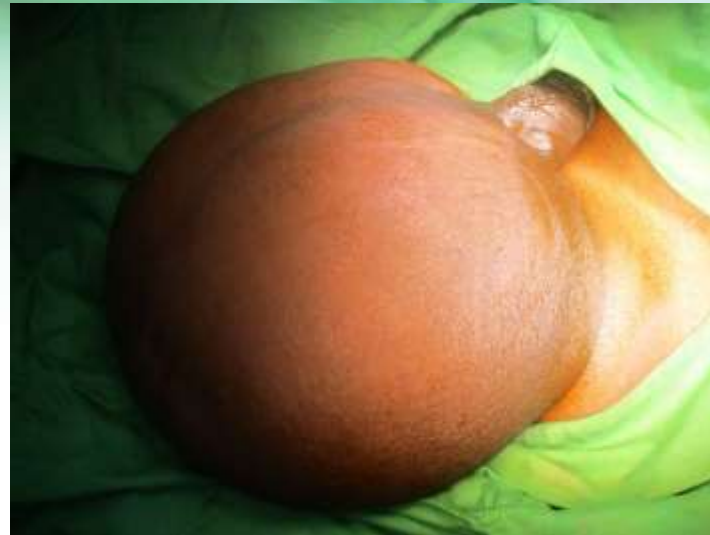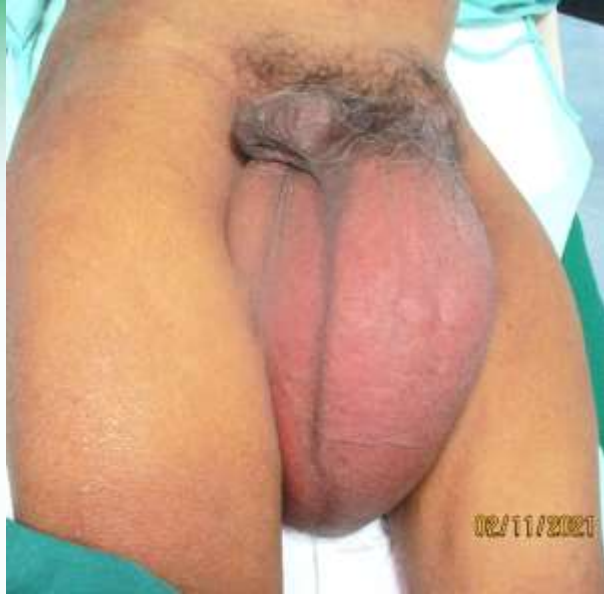Kantong Hernia berisi OMENTUM (HERNIA INGUINALIS LATERALIS)



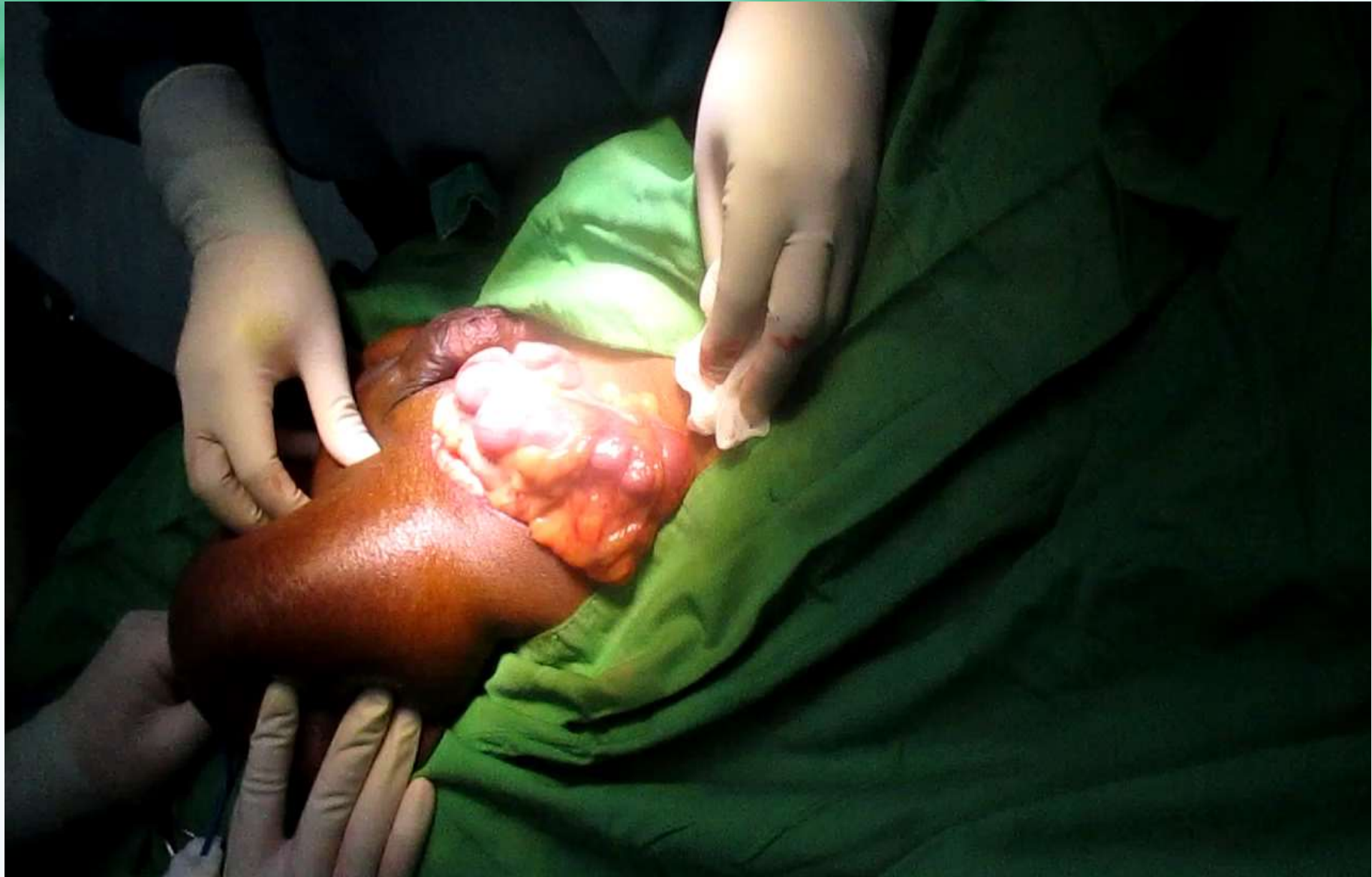SLIDING HERNIA INGUINALIS LATERALIS

(63 thn, PETANI)

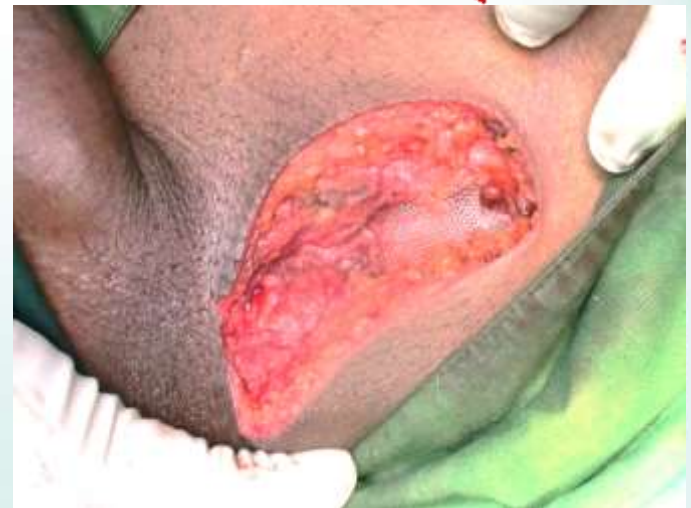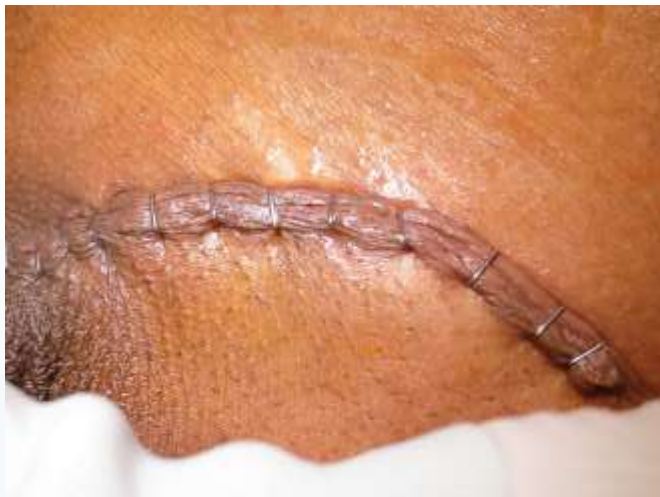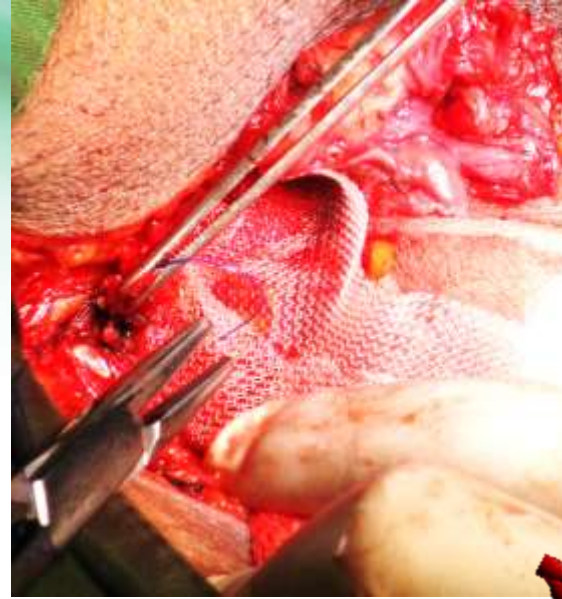
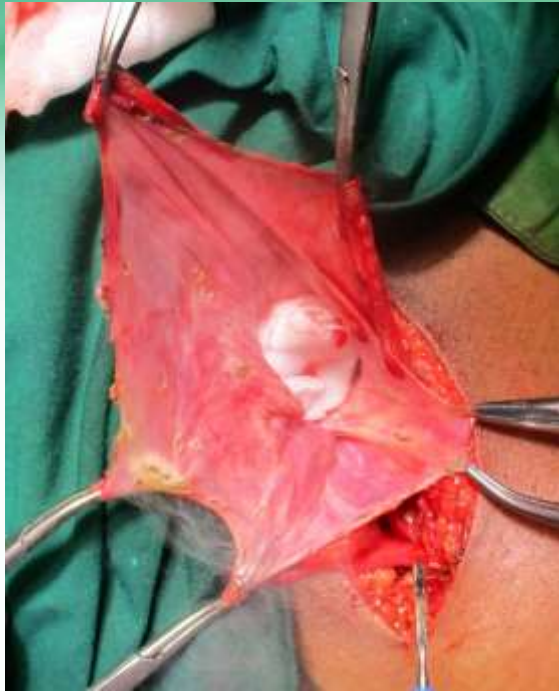
25 tahun hernia dibiarkan saja



SLIDING HERNIA INGUINALIS LATERALIS



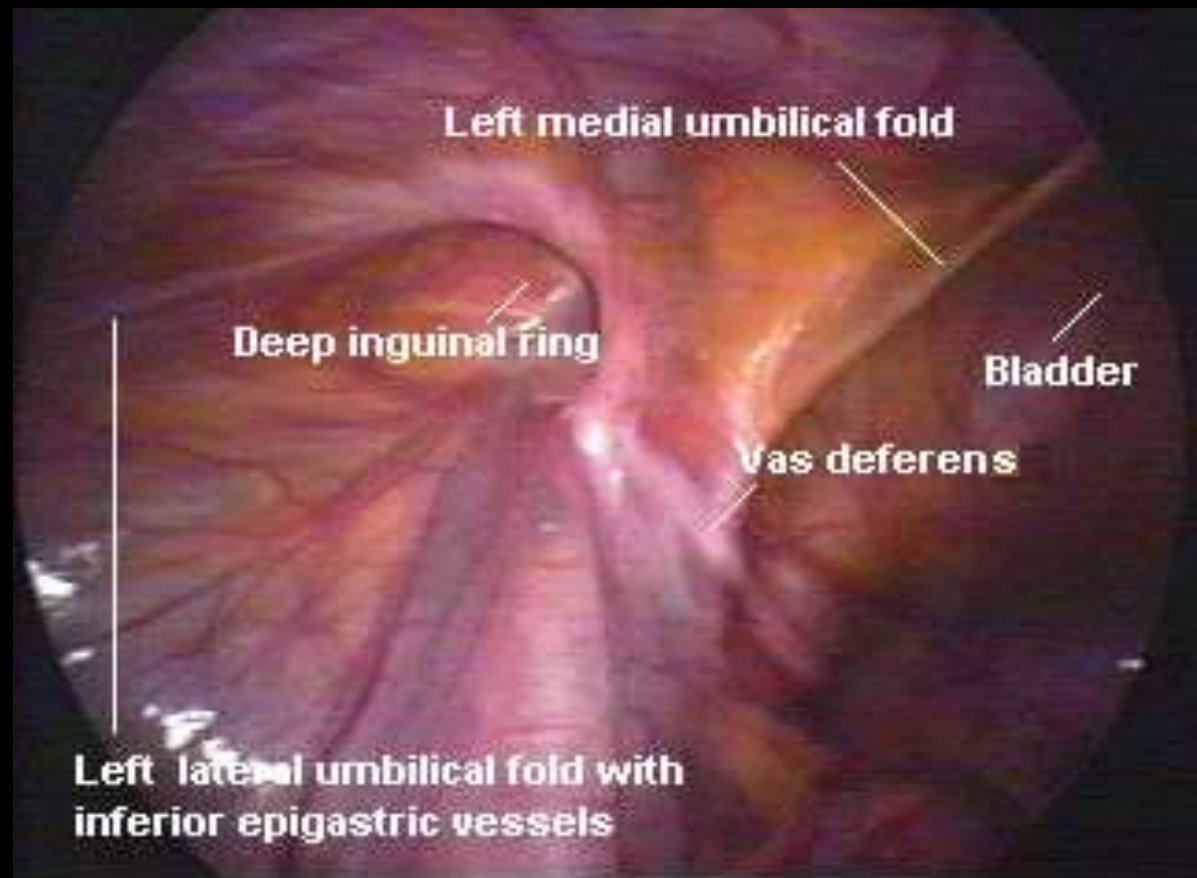
SLIDING HERNIA INGUINALIS LATERALIS



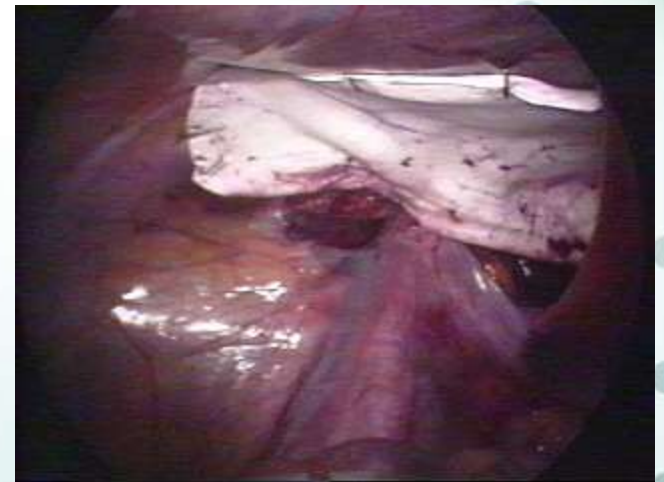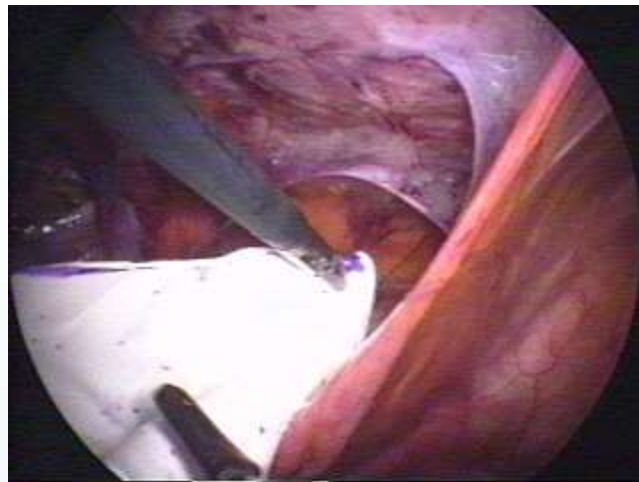
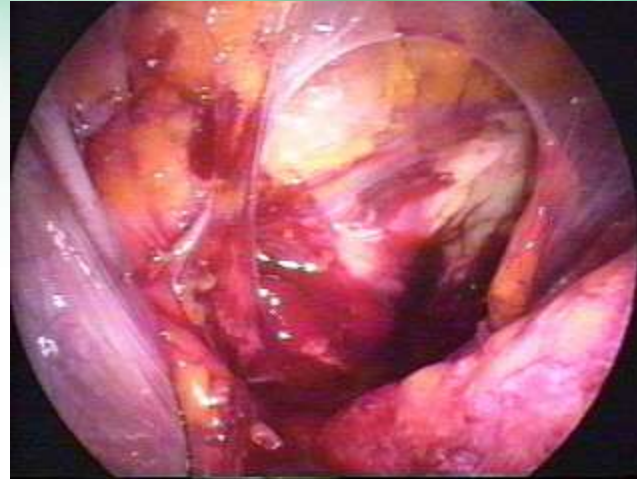
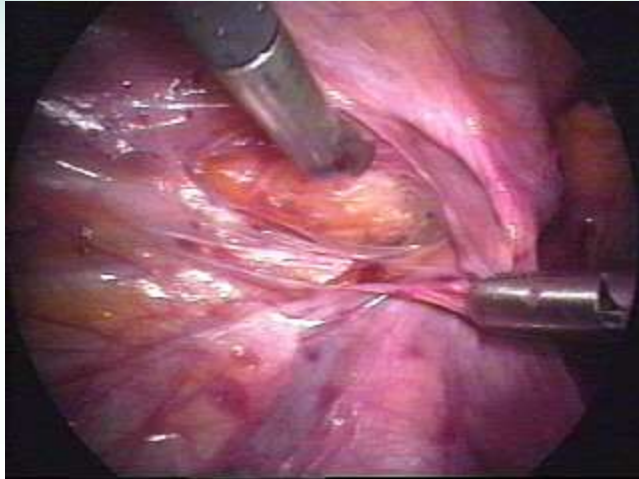
GER 1982, VELEZ UND KLEIN 1990

LAPAROSCOPIC INGUINAL HERNIA REPAIR

- Anatomi inguinal per laparoscopi



Laparoscopic Inguinal Hernia Repair



KOMPLIKASI

Intra Operatif:

1. Trauma pd Spermatic Cord
2. Trauma pd Vasa spermatica \Rightarrow atrofi / nekrosis testis
3. Trauma pd N. Ilioinguinalis, N. Genitofemoralis, & N. cutaneus femoris lateralis
4. Trauma pd Vasa femoralis

Post Operatif:

1. Infeksi
2. Hematoma
3. Trauma pd nervus akibat fibrosis / pembentukan neuroma pasca bedah
4. Adhesi & obstruksi usus



TERIMA KASIH

