

JUDUL KETERAMPILAN: PEMERIKSAAN ABDOMEN

Penulis: dr.ISBANDIYAH, SpPD

I. Tingkat Kompetensi Keterampilan

Berdasarkan standar kompetensi dokter yang ditetapkan oleh KKI tahun 2020, maka tingkat kompetensi pemeriksaan abdomen patologis (lanjut) dan Pemasangan Nasogastric Tube (NGT) pada sistem gastrointestinal adalah seperti yang tercantum dalam tabel 1.

Tabel 1. Tingkat kompetensi ketrampilan pemeriksaan abdomen dan pemasangan NGT (KKI, 2020)

Jenis ketrampilan	Tingkat kompetensi
1. Inspeksi abdomen	4
2. Inspeksi lipat paha/inguinal pada saat tekanan abdomen meningkat	4
3. Palpasi abdomen (dinding perut, kolon, hepar, lien, aorta, rigiditas dinding perut).	4
4. Palpasi hernia.	4
5. Pemeriksaan nyeri tekan dan nyeri lepas (blumberg test)	4
6. Pemeriksaan psoas sign.	4
7. Pemeriksaan obturator sign.	4
8. Perkusi pekak hati dan area traube.	4
9. Pemeriksaan pekak beralih (shifting dullness)	4
10. Pemeriksaan undulasi (fluid thrill)	4
11. Roving sign	4
12. Pemasangan NGT	4

Keterangan:

Tingkat kemampuan 1 Mengetahui dan Menjelaskan

Tingkat kemampuan 2 Pernah Melihat atau pernah didemonstrasikan

Tingkat kemampuan 3 Pernah melakukan atau pernah menerapkan di bawah supervisi

Tingkat kemampuan 4 Mampu melakukan secara mandiri

II. Tujuan Belajar

Tujuan pembelajaran dalam keterampilan medis ini adalah

1. Melakukan anamnesis pasien dengan keluhan gastrointestinal.

2. Mengidentifikasi abnormalitas inspeksi sistem gastrointestinal (kelainan kontur abdomen, scar, striae, venektasi, massa/ tumor, pulsasi, gerak peristaltik).
3. Mengidentifikasi suara abdomen abnormal (borborygmi, metallic sound, bruit aorta/a. renalis/ a. iliaca/ a. femoralis).
4. Mengidentifikasi hasil perkusi abdomen abnormal (hipertimpani, hepatomegali, splenomegali, nyeri ketok kostovertebra).
5. Melakukan palpasi hepar, lien, dan ginjal.
6. Melakukan manuver pemeriksaan abdomen pada kasus ascites (pekak alih, undulasi, menilai adanya ballotement).
7. Melakukan manuver pemeriksaan abdomen pada kecurigaan inflamasi peritoneum dan appendicitis (nyeri tekan lepas, Mc Burney sign, Psoas sign, Obturator sign, Roving Sign).
8. Melakukan manuver pemeriksaan abdomen pada kecurigaan kolesistitis (Murphy sign).
9. Melakukan manuver pemeriksaan abdomen pada kecurigaan hernia.
10. Mahasiswa mampu menganalisis dan menyimpulkan data yang didapat dari anamnesis dan pemeriksaan fisik untuk membuat langkah diagnostik selanjutnya.

III. Prerequisite knowledge

Sebelum memahami konsep pemeriksaan abdomen, mahasiswa harus:

1. Memahami anatomi sistem gastrointestinal
2. Memahami fisiologi sistem gastrointestinal.

Hal-hal yang harus diperhatikan pada pemeriksaan Abdomen adalah:

1. mengucapkan salam.
2. memperkenalkan diri kepada pasien, anamnesis yang diperlukan
3. menerangkan kepada pasien tujuan dari pemeriksaan abdomen serta prosedur pemeriksaan abdomen

Alat-alat yang dibutuhkan

1. tempat tidur pasien
2. stetoskop

IV. Kegiatan Pembelajaran

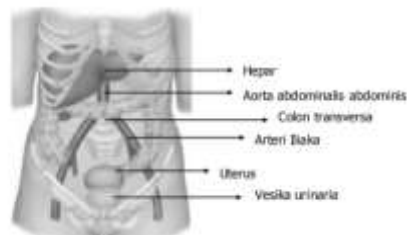
Pembelajaran dilakukan dalam tahapan sebagai berikut:

Tahapan pembelajaran	Lama	Metode	Pelaksana/ Penanggung Jawab
Pemeriksaan inspeksi, palpasi, perkusi abdomen	2x50 menit	Kuliah pengantar (10 menit) Skill lab terbimbing (45 mnt) Mandiri (45 mnt)	dr, Isbandiyah, SpPD

V. Sumber belajar

Pendahuluan

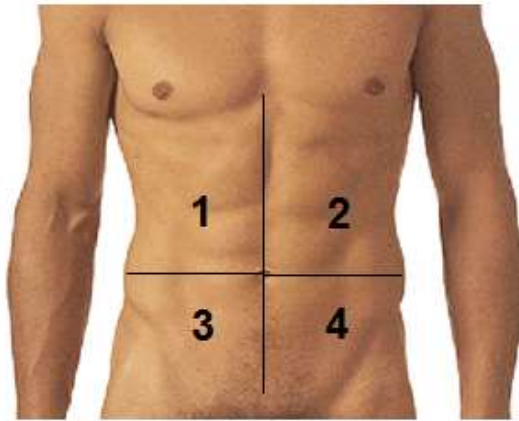
Pemeriksaan fisik abdomen merupakan prosedur diagnostik yang rutin dilakukan pada berbagai kondisi dan keluhan yang terkait sistem gastrointestinal seperti diare, gastritis, massa intraabdomen, infeksi intraabdomen, ataupun cairan abdomen. Pemeriksaan fisik abdomen akan menilai segala kelainan organ dan struktur yang berada di abdomen, seperti gastrointestinal, hepar, kandung empedu. Pemeriksaan fisik abdomen penting dilakukan dalam menegakkan suatu diagnosis berbagai macam penyakit, misalnya: gastrointestinal: ileus obstruktif, ileus paralitik, gastritis, gastroenteritis, gastroesophageal reflux disease, appendicitis, hernia inguinalis, intususepsi. Hepatobilier: sirosis hepatis, hepatitis, kolesistitis, pankreatitis



Gambar 1. Topografi organ abdomen

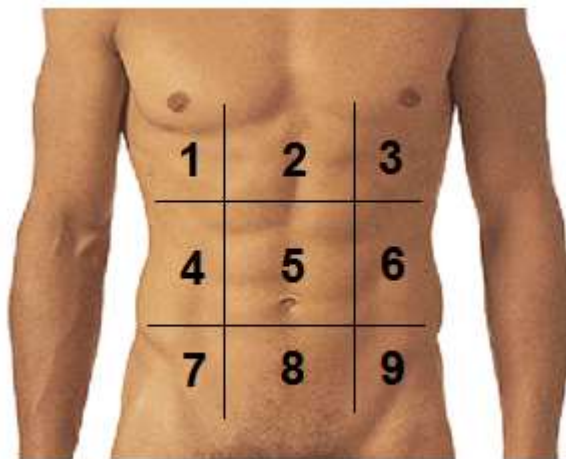
Pembagian regio abdomen

Cavum abdomen dibagi menjadi 4 bagian dengan garis imajiner yang saling tegak lurus melewati umbilikus. Keempat bagian ini adalah kuadran kanan atas dan bawah, serta kuadran kiri atas dan bawah. Kuadran-kuadran ini merepresentasikan organ-organ yang terletak di dalamnya.



Gambar 2. Pembagian cavum abdomen berdasarkan kuadran (1. Kuadran kanan atas, 2. Kuadran kiri atas, 3. Kuadran kanan bawah, 4. kuadran kiri bawah)

Selain itu, cavum abdomen juga bisa dibagi menjadi 9 regio yaitu: regio hipokondrium kiri dan kanan, epigastrik, umbilikal, hipogastrik, lumbar kiri dan kanan, serta inguinal kiri dan kanan.



Gambar 3. Pembagian cavum abdomen menjadi 9 regio.

1. Regio hypocondriaca dextra
2. Regio epigastrica
3. Regio hypocondriaca sinistra
4. Regio abdominal lateralis dextra
5. Regio umbilicalis
6. Regio abdominal lateralis sinistra
7. Regio inguinalis dextra
8. Regio pubica (hypogastrium)
9. Regio inguinalis sinistra

Panduan Tata Cara Pemeriksaan Abdomen .

1. Pemeriksaan inspeksi Abdomen

Inspeksi dilakukan dengan cara melihat permukaan, kontur, dan pergerakan dinding abdomen. Dengan berdiri di sebelah kanan penderita, perhatikan :

Kulit : Pada kulit, perhatikan apabila terdapat skar, striae, dilatasi vena, serta kemerahan dan ekimosis (dapat terlihat pada perdarahan intraperitoneal atau retroperitoneal)

Ekimosis : Selain menunjukkan adanya perdarahan intraperitoneal atau retroperitoneal, adanya ekimosis juga dapat mengarahkan diagnosis lainnya. *Grey Turner sign* merupakan ekimosis yang dapat disertai warna kehijauan pada area *flank* pada pasien pankreatitis akut dengan perdarahan ekstraperitoneal yang berdifusi sampai ke jaringan subkutan area *flank*. *Cullen's sign* merupakan ekimosis yang dapat disertai warna kebiruan pada kulit area periumbilikal karena adanya perdarahan retroperitoneal atau intraabdominal, seperti kehamilan ektopik terganggu

Umbilikus : Pada umbilikus, perlu diperhatikan kontur dan lokasinya, serta ada atau tidaknya inflamasi ataupun benjolan, seperti pada hernia umbilikal

Kontur abdomen : Kontur abdomen yang dimaksud adalah permukaan (datar, distensi, menonjol, atau cekung), bagian samping abdomen (ada atau tidaknya benjolan atau massa), kesimetrisan dinding abdomen, massa atau organomegali yang tampak menonjol (misalnya hepatomegali atau splenomegali)

Peristaltik : Pada pasien yang sangat kurus, kemungkinan gerakan peristaltik usus dapat terlihat, terutama apabila terdapat obstruksi

Pulsasi : Pulsasi aorta juga dapat terlihat pada pasien yang sangat kurus. Apabila terlihat pada area epigastrium, maka dapat dikatakan normal.

2. Pemeriksaan auskultasi Abdomen

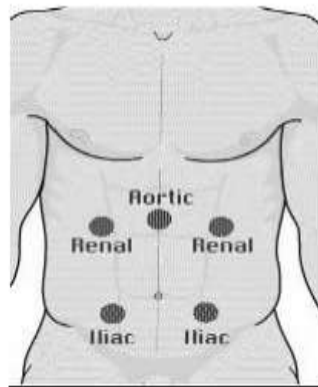
Auskultasi pada pemeriksaan abdomen terutama memberikan informasi mengenai bising usus. Berbeda dari pemeriksaan fisik lainnya, disarankan untuk melakukan pemeriksaan auskultasi terlebih dahulu pada pemeriksaan fisik abdomen karena manuver perkusi dan palpasi dapat menstimulasi ataupun mendepresi peristaltik usus. Bising usus normal berkisar antara 5-34 kali/menit. Auskultasi minimal dilakukan selama 2 menit pada tiap regio, dan minimal dilakukan pada 1 regio untuk menentukan kesimpulan bunyi usus pasien.

Adanya inflamasi (misal peritonitis), infeksi, ileus paralitik, dan ileus obstruktif akan mengubah karakteristik bising usus. Pada keadaan tertentu seperti infeksi, dapat terdengar

bunyi *borborygmi* dan hiperperistalsis. Pada auskultasi peristaltik usus, perlu diperhatikan frekuensi, durasi, volume, dan kualitas bising usus.

Pada auskultasi abdomen, dapat ditemukan adanya bunyi seperti murmur di aorta, arteri iliaca, dan arteri femoralis. Murmur dapat terdengar terutama pada pasien dengan hipertensi. Murmur juga dapat terdengar pada pasien dengan stenosis arteri maupun dilatasi arteri yang disebabkan oleh aneurisma. Murmur arteri renalis, sesuai dengan posisi anatomisnya akan lebih terdengar dari punggung.

Pada area hepar dan lien, perlu dilakukan auskultasi untuk melihat adanya *friction rub*. Hal ini dapat terjadi pada pasien dengan hepatoma, infeksi *gonococcus* pada area hepar, dan infark lien.



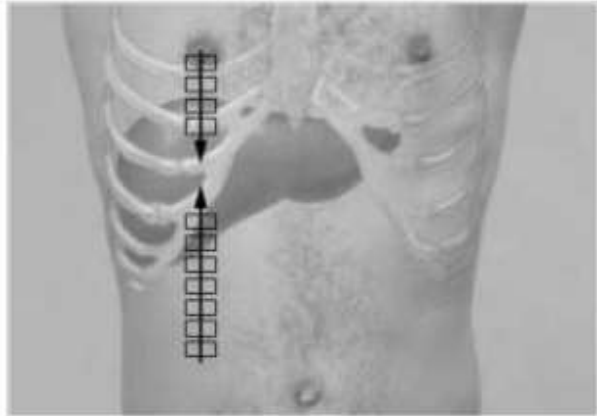
Gambar 4. Tempat-tempat untuk pemeriksaan auskultasi

3. Pemeriksaan perkusi Abdomen

perkusi hepar

- Perkusi ringan perut di linea medioklavikularis kanan di bawah level umbilikus ke arah cranial (mulai dari daerah timpani kedaerah pekak). Beri tanda tempat perubahan pekak yang merupakan batas bawah hati.
- Perkusi ringan dinding dada di linea medioklavikularis kanan dari cranial ke caudal (mulai dari daerah sonor ke daerah redup). Beri tanda batas peralihan ke redup.
- Ukur panjang antara 2 tanda tersebut yang merupakan "liver spans" (lebar hati).
- Bila hati membesar perkusi tempat lain dan beri tanda batas tepi hati.

Liver span normal : 6-12 cm pada linea medioklavikularis kanan sedangkan pada linea mid sternalis 4-8 cm. Pada penyakit paru obstruktif pekak hati menurun tetapi liver span normal. Liver span melebar : hepatomegali (hepatitis, CHF), efusi pleura kanan. Liver span menyempit : hepar kecil (sirosis hepatis), udara bebas di bawah diafragma.



Gambar 5. Menentukan besar hepar dengan perkusi

Perkusi lien/ limpa

Langkah perkusi bila mencurigai adanya splenomegali yaitu:

- Perkusi sela iga terendah di linea aksilaris anterior kiri. Pada daerah ini terdengar suara timpani. Minta penderita tarik napas dalam dan tahan nafas. Dalam keadaan normal suara tetap terdengar timpani. Berarti tidak ada splenomegali.
- Bila dicurigai terdapat splenomegali maka lakukan perkusi dari berbagai arah mulai dari redup atau timpani ke arah daerah pekak yang diduga limpa sehingga bisa memberikan gambar batas-batas lien.

Menilai adanya asites dengan tes pekak alih (*Shifting dullness*)

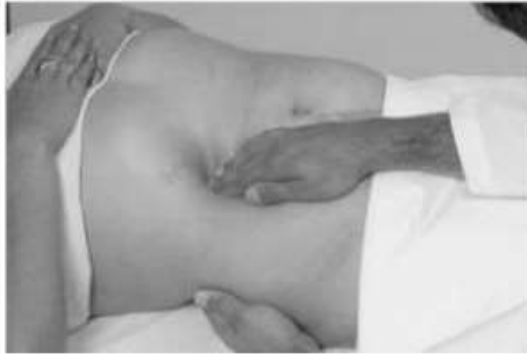Perkusi mulai daerah mid-abdomen ke arah lateral, tentukan batas bunyi timpani dan redup. Minta pasien berbaring pada posisi lateral/miring. Ascites (+) bila terjadi perubahan bunyi dari timpani ke redup pada lokasi yang sama

4. Pemeriksaan palpasi Abdomen

Palpasi hepar

- Tangan kiri ditempatkan dibawah toraks atau di belakang penderita sejajar dan menopang iga 11 dan 12.
- Tangan kanan dengan jari-jari adduksi dimasukkan mulai di regio kuadran kanan bawah dengan permukaan volar tangan menyentuh permukaan abdomen.. Arah jari bisa ke arah cranial penderita.

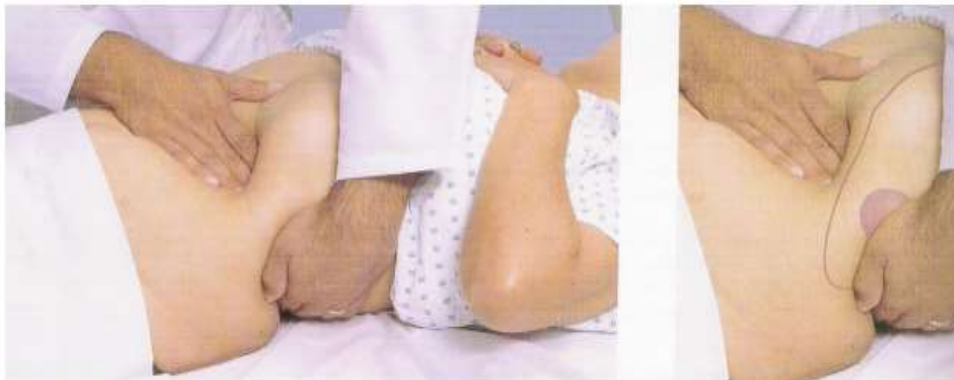- Minta penderita menarik nafas dalam. Raba tepi hepar yang menyentuh jari anda. Catat dan berikan tanda pada tempat hati teraba. Lakukan penilaian ukuran hati, bentuk tepi hati, permukaan, konsistensi, nyeri tekan atau tidak.
- Untuk mengetahui pembesaran hati dilakukan pengukuran jarak dari tepi kanan arkus kosta pada garis midklavikula ke arah garis yang dibuat.



Gambar 6. Palpasi hepar

Palpasi limpa

Tangan kanan dimasukkan di belakang margin kosta kiri pada garis midaksillaris. Tangan kiri ditempatkan dibawah toraks dengan jari-jari aduksi dibawah tulang iga.



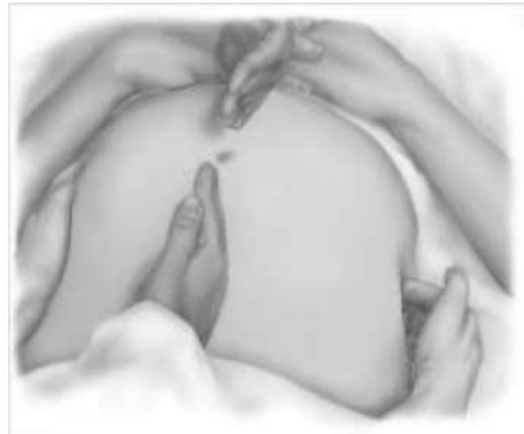Gambar 7. Palpasi limpa

Tes undulasi

Minta asisten untuk menekan perut di linea mediana dengan tepi kedua tangan.

Letakan tangan kanan pemeriksa di flank kanan dan tangan kiri di sisi kiri.

Ketukkan ujung jari tangan kanan secara tegas dan tangan kiri merasakan adanya getaran impuls lewat cairan.



Gambar 7. Pemeriksaan tes undulasi

PEMERIKSAAN SPESIFIK UNTUK PENYAKIT-PENYAKIT YANG MELIBATKAN ABDOMEN.

KOLESISTITIS AKUT

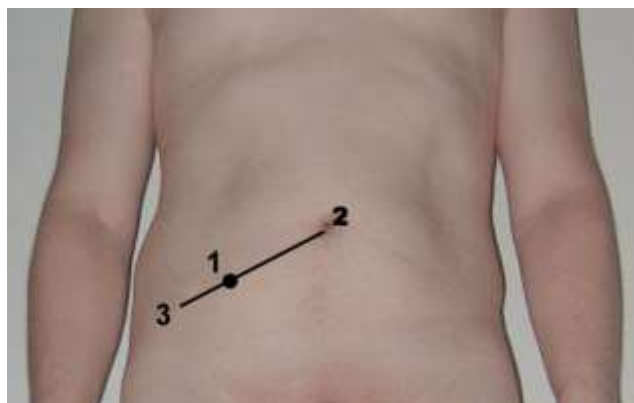Murphy's sign

Tekan dengan jempol atau jari tangan kanan pemeriksa pada tepi iga pada titik yang terletak pada batas lateral m. Rectus dengan tepi iga kanan. Kemudian penderita diminta untuk menarik nafas dalam. Nilai derajat nyeri

APPENDICITIS AKUT

a. *McBurney's sign*

Memperkirakan letak appendix di titik Mc Burney (Mc Burney's point) Titik Mc Burney adalah titik imajiner yang dipergunakan untuk memperkirakan letak appendix, yaitu titik di 1/3 lateral dari garis yang dibentuk dari umbilikus dan SIAS dekstra



Gambar 8. Perkiraan letak titik Mc Burney

Keterangan gambar : 1. Titik Mc Burney 2. Umbilikus 3. SIAS (spina ischiadica anterior superior) dekstra

Nyeri tekan di titik Mc Burney disebut Mc Burney sign, salah satu tanda dari appendicitis akut. Nyeri di titik ini disebabkan oleh inflamasi dari appendix dan persentuhannya dengan peritoneum. Nyeri akan bertambah seiring dengan berlanjutnya proses inflamasi.

Appendicitis tidak selalu menimbulkan nyeri tekan di titik Mc Burney, hal ini disebabkan letak appendix yang sangat bervariasi, misalnya appendix yang terletak retrocaecal (di belakang coecum) tidak menyebabkan nyeri tekan di titik Mc Burney.

b. *Blumberg sign /Rebound tenderness*

Rebound tenderness atau release sign atau Blumberg sign, adalah salah satu tanda dari appendicitis yang terlihat dengan cara menekan abdomen kanan bawah sedalam mungkin, lalu melepaskannya secara tiba-tiba. Tanda ini positif apabila pasien merasa kesakitan (saat dilepaskan terasa lebih sakit dibandingkan saat ditekan).

c. *Rovsing's sign*

Rovsing's sign adalah salah satu tanda dari appendicitis, yaitu nyeri pada daerah appendix saat ditekan abdomen kwadran kiri bawah. Pada saat ditekan peritoneum akan menegang dan terasa nyeri di tempat yang mengalami inflamasi. Apabila terasa nyeri hanya pada sisi kiri atau kedua sisi maka perlu dipikirkan diagnosis penyakit lain pada vesika urinaria, uterus, kolon ascenden, tuba falopii, ovarium atau struktur anatomi lain.

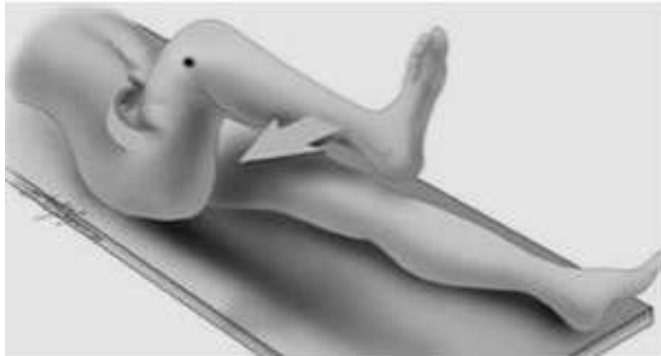
d. *Psoas sign*

Psoas sign atau Obraztsova's sign adalah nyeri akibat dari iritasi otot iliopsoas yang menandakan adanya appendicitis letak retrocaecal. Test ini dilakukan dengan cara menegangkan otot pada posisi hiperextensi hip secara pasif atau mengkontraksikan otot pada flexi hip aktif. Bila appendix terletak dekat dengan musculus iliopsoas maka akan menyebabkan nyeri pada peregangan atau kontraksi otot

e. *Obturator sign*

Obturator sign atau cope sign adalah tanda iritasi pada musculus obturator internus. Test ini dilakukan dengan cara pasien tidur terlentang dengan flexi hip kanan 90 derajat, pegang sendi ankle kanan dengan tangan kanan pemeriksa, lakukan endorotasi. Bila terasa nyeri maka

diduga appendiks mengalami inflamasi, membesar sehingga menyentuh muskulus obturator internus.



Gambar 9. Pemeriksaan obturator sign

PEMASANGAN PIPA NASOGASTRIK (NASOGASTRIC TUBE/NGT)

Pengertian

Pemasangan Pipa Nasogastrik (NGT) adalah prosedur memasukkan pipa panjang yang terbuat dari polyurethane atau silicone melalui hidung, esofagus sampai kedalam lambung dengan indikasi tertentu. Sangat penting bagi mahasiswa kedokteran untuk mengetahui cara pemasangan pipa NGT dan mengetahui pipa NGT tersebut sudah masuk dengan benar pada tempatnya.

Indikasi

Ada 3 indikasi utama pemasangan NGT :

1. Dekompresi isi lambung
 - Mengeluarkan cairan lambung pada pasien ileus obstruktif/ileus paralitik peritonitis dan pankreatitis akut.
 - Perdarahan saluran cerna bagian atas untuk bilas lambung (mengeluarkan cairan lambung)
2. Memasukkan Cairan/Makanan (Feeding, Lavage Lambung)
 - Pasien tidak dapat menelan oleh karena berbagai sebab
 - Lavage lambung pada kasus keracunan
3. Diagnostik
 - Membantu diagnosis dengan analisa cairan isi lambung

Kontraindikasi

Kontraindikasi pemasangan NGT meliputi:

1. Pasien dengan maxillofacial injury atau fraktur basis cranii fossa anterior. Pemasangan NGT melalui nasal berpotensi untuk misplacement NGT melalui fossa cribiformis, menyebabkan penetrasi ke intrakranial
2. Pasien dengan riwayat striktur esofagus dan varises esofagus.
3. Pasien dengan tumor esophagus

Komplikasi

Komplikasi yang dapat terjadi akibat pemasangan NGT:

1. Iritasi hidung, sinusitis, epistaksis, rhinorrhea, fistula esophagoatracheal akibat pemasangan NGT jangka lama.
2. Pneumonia Aspirasi.
3. Hypoxia, cyanosis, atau respiratory arrest akibat tracheal intubation

Tujuan Pembelajaran:

Tujuan Umum: Setelah mengikuti kegiatan ini mahasiswa mampu melakukan pemasangan NGT secara benar.

Tujuan Khusus: Setelah kegiatan ini mahasiswa mampu:

1. Mengetahui indikasi dan kontraindikasi pemasangan NGT.
2. Mempersiapkan alat dan bahan untuk pemasangan NGT
3. Melakukan pemasangan NGT sesuai dengan prosedur.

Media dan alat bantu pembelajaran :

- Daftar panduan belajar Pemasangan NGT.
- Stetoskop, handscoen (sarung tangan), pipa nasogastrik
- Jelly, lap, sabun dan wastafel (air mengalir) untuk simulasi mencuci tangan
- Audio-visual

Metode pembelajaran :

1. Demonstrasi sesuai dengan daftar panduan belajar
2. Ceramah
3. Diskusi
4. Partisipasi aktif dalam skill lab (simulasi)

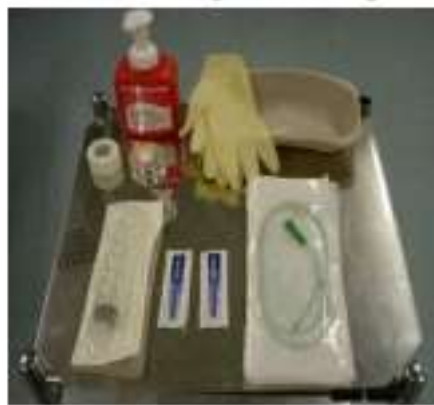5. Evaluasi melalui check list / daftar tilik dengan sistem skor

Bahan dan Alat

- Handscoen
- Selang nasogastrik (Nasogastric tube)
- Jeli silokain atau K-Y jelly
- Stetoscope
- Spoit 10 cc
- Non-allergenic tape
- Curved Basin
- Suction

Prosedur Tindakan

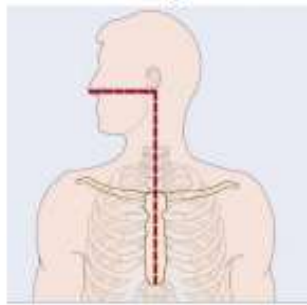
1. Melakukan Informed Consent kepada pasien:
 - a. Menjelaskan indikasi pemasangan NGT sesuai dengan kondisi pasien
 - b. Prosedur pemasangan NGT.
 - c. Meminta persetujuan pasien.
2. Menyiapkan peralatan dan bahan untuk pemasangan NGT.



Gambar 10. Peralatan pemasangan NGT

3. Mencuci tangan dan memakai Personel Protective Equipment (Handscoen).
4. Memposisikan pasien setengah duduk dengan kepala sedikit di tekuk ke depan (High Fowler) bila pasien sadar.
5. Memposisikan pasien dalam posisi telentang jika pasien tidak sadar.

6. Melakukan pengukuran / perkiraan batas lambung dengan menggunakan NGT, yaitu dari hidung ke telinga, lalu dari telinga ke processus xiphoideus. Menentukan batas panjang NGT yang akan dimasukkan dengan melihat indikator yang pada NGT.



Gambar 11. Pengukuran NGT

7. Mengoles NGT dengan K-Y Jelly.

8. Memasukkan NGT melalui hidung secara pelan-pelan sampai mencapai lambung (sampai batas yang telah ditentukan sebelumnya) .

9. Menguji letak NGT apakah sudah sampai lambung dengan menggunakan metode Whoosh tes :

- a. Memasang membran stetoskop setinggi epigastrium kiri.
- b. Melakukan aspirasi udara dengan spoit 10 cc.
- c. Memasang spoit 10 cc yang telah berisi udara ke NGT.
- d. Menyemprotkan udara yang berada di dalam spoit dengan cepat sambil mendengarkan ada tidaknya suara “whoosh” pada stetoskop. Jika terdengar suara “whoosh” maka NGT telah masuk ke dalam lambung. Jika tidak terdengar maka selang NGT dimasukkan/dikeluarkan beberapa cm. Kemudian dilakukan pengulangan metode “whoosh” hingga terdengar suara pada stetoskop.

10. Melakukan fiksasi NGT pada hidung dengan menggunakan plester.

11. Menyambungkan NGT dengan botol penampung.

12. Membuka dan membuang handschoen pada tempat sampah medis.

13. Melakukan cuci tangan.

DAFTAR PUSTAKA

Bickley LS, (2013) Bates' Guide to Physical Examination and History-Taking - 11th Edition. Philadelphia : Lippincott Williams & Wilkins

Insertion and Confirmation of position of Nasogastric tubes for adults and children. Northern Health and Social Care Trust. June 2010.

Nasogastric Feeding Tube Placement and Management Resource Manual. Salford Royal NHS Foundation. August 2011

Policy for the insertion of a Naso-gastric tube in Adults. Birmingham East and North NHS. October 2009. 4. Nasogastric Feeding Tube Placement and Management Resource Manual. Salford Royal NHS. Foundation. August 2011.

Schwartz Manual of Surgery 8th Edition. The MacGraw-Hill companies, New York, 2006.

CHEKLIST LEMBAR PENILAIAN MAHASISWA KETERAMPILAN PEMERIKSAAN ABDOMEN

No	Aspek keterampilan yang dinilai	cek
1.	Sambung rasa: a. Menyapa pasien dan memperkenalkan diri b. Menanyakan identitas pasien c. Menanyakan keluhan utama dan anamnesis singkat	
2.	Persiapan pemeriksaan fisik: a. menerangkan tujuan pemeriksaan b. meminta pasien untuk membuka baju seperlunya c. mencuci tangan dengan teknik aseptik d. meminta pasien untuk tidur telentang dan membuat pasien rileks dengan menekuk lutut dan mengajak berbicara, meminta pasien memberikan respons terhadap pemeriksaan, e. dokter berdiri di kanan pasien	
3.	Melakukan inspeksi dinding abdomen	
4.	Melakukan auskultasi abdomen pada tempat yang benar	
5.	Melakukan perkusi untuk menentukan batas bawah hepar (pada linea midklavikula kanan dari caudal arcus costae ke cranial)	
6.	Melakukan perkusi untuk menentukan batas atas hepar (pada linea midklavikula kanan dari cranial arcus costae ke caudal)	
7.	Melakukan pemeriksaan ASITES (pasien terlentang, mhs melakukan perkusi untuk menemukan batas timpani dan redup, kmd pasien diminta miring ke satu sisi, mhs kembali melakukan perkusi untuk mencari batas timpani dan redup, melaporkan ada tidaknya ascites)	
8.	Melakukan palpasi hepar	
9.	Melakukan perkusi lien	
10.	Melakukan palpasi lien	
11.	Melakukan palpasi ginjal	
12.	Melakukan nyeri ketok ginjal	

13.	Melakukan palpasi kandung kemih dan aorta	
14.	Melakukan Tes UNDULASI (pasien telentang, tangan pasien di midline abdomen mhs mengetuk satu sisi abdomen dengan ujung jari dan merasakan getaran ketukan dengan tangan pada sisi abdomen yang lain, melaporkan ada tidaknya gelombang cairan)	
15.	Memeriksa Murphy's sign	
16.	Memeriksa Mc Burney's sign	
17.	Memeriksa nyeri tekan lepas (rebound tenderness)	
18.	Memeriksa Rovsing's sign	
19.	Memeriksa Psoas sign	
20.	Memeriksa Obturator sign	
21.	Melakukan pemeriksaan hernia	
22.	Melakukan pemasangan NGT	
22.	PENILAIAN ASPEK PROFESIONALISME	